MANUAL DE

MANEJO, MEDICINA Y REHABILITACIÓN DE PEREZOSOS

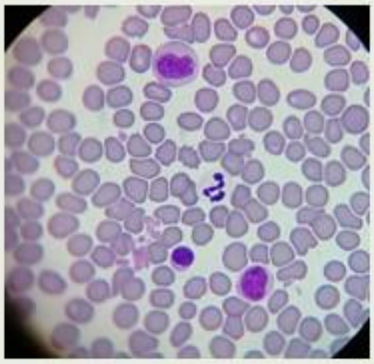

CAMILA DÜNNER O.
GABRIEL PASTOR N.

Manual de manejo, medicina y rehabilitación de perezosos

2017

Autores:

Camila Dünner Oliger MV, Dipl,
Gabriel Pastor Nicolai MV, MSc,
Fundación Huálamo – Centro de Rehabilitación de Fauna Silvestre (Valdivia, Chile)
www.hualamo.org

Revisores:

Roberto Aguilar DVM,
Dip. ECZM (Zoo Health Management)
European Specialist in Zoological Medicine
Profesor Internacional Visitante- Veterinaria-Universidad Popular Autónoma de Puebla
Adjunct Senior Lecturer - Wildbase - New Zealand
Académico del Depto. de Etología, Fauna Silvestre y Animales de Laboratorio (UNAM, Mexico DF)

Claudia Brieva MV, MSc,
Universidad Nacional de Colombia
Unidad de Rescate y Rehabilitación de Animales Silvestres

PRÓLOGO

Han pasado ya 45 años desde que Goffart presentó *Function and form of the sloth*, en donde, a pesar de recopilar una cantidad inigualable de información sobre estas especies, aún se los describía como "animales extremadamente primitivos, estúpidos, flojos y malolientes". El tiempo ha transcurrido, sin embargo, no ha habido mayores evaluaciones comprensivas de la biología de este mamífero. Con preocupación, vemos bibliografía con metodología de dudosa reproducibilidad o con manejos no éticos, en ocasiones afirmando y repitiendo creencias o mitos no comprobados, que poco contribuyen al entendimiento de estas especies mas, todo lo contrario, refuerzan malas prácticas.

Es así que la curiosidad científica nos llevó a querer estudiar más a estas especies, tratando de recopilar la experiencia clínica personal, para luego compartir este manual y que sirviera de guía para otros profesionales que velan por la conservación de este maravilloso grupo tan poco comprendido. Aunque el manual está dirigido a rehabilitadores, personal de mantenimiento en cautiverio de todas las profesiones y especialidades, especialmente dirigidos a Médicos Veterinarios de fauna silvestre son los capítulos de Inmovilización y anestesia, Medicina Preventiva, Hematología y Patología Clínica, Enfermedades y Terapéutica.

Asimismo, también aspiramos a que este manual favorezca la reflexión, en especial de las autoridades, de los administradores de centros de rehabilitación y de los medios de comunicación, sobre los riesgos de admitir animales cuando no necesitan nuestra 'ayuda', de las prácticas como el contacto directo con visitantes, del mantenimiento en cautiverio cuando en realidad si existe opción de rehabilitación, o las liberaciones despreocupadas sin la evaluación adecuada previas y posteriores del individuo o el ambiente. Se requiere buenas intenciones, sí, pero también son sumamente importantes los conocimientos y criterios sanitarios, biológicos y sobre técnicas de manejo de cada especie para que tengan trascendencia en la conservación y/o en la educación ambiental.

A pesar de que muchas de las lecciones que aprendimos fueron experimentales, se procuró trabajar siempre bajo un método científico, que permitiera reproducirlas y demostrar su factibilidad. Esta es nuestra misión como investigadores, trabajando siempre bajo estándares éticos, velando por el bienestar de los animales.

Finalmente, aunque nuestro destino cambió y ahora trabajamos con otras especies, los perezosos siempre tendrán un lugar en nuestros corazones y esperamos volver a encontrarnos en un futuro. Son especies excepcionales y esperamos que se siga desarrollando información científica para llegar a entenderlos mejor. Asimismo, invitamos a los profesionales que actualmente se encuentran trabajando con estos animales a dejar de lado los recelos, a aunar esfuerzos y a compartir la información obtenida. Es hora de trabajar por y para las especies.

Camila y Gabriel

NOTA DE LOS AUTORES

Todas las opiniones expresadas en este manual son de la entera responsabilidad de los autores y no necesariamente reflejan la posición de las organizaciones participantes. Por otra parte, algunas dosis farmacológicas aquí presentadas fueron estimadas a partir de otras especies domésticas y silvestres, y mediante tablas alométricas, por lo que deben ser utilizadas con criterio y precaución.

CITA SUGERIDA

Dünner C y G Pastor. 2017. Manual de manejo, medicina y rehabilitación de perezosos. Fundación Huálamo, Chile. 154 pp.

FOTOGRAFÍAS

Bosse Jonsson (Skansen-Akvariet, Suecia), Cindi Cavallini (Pacific Animal Productions, Estados Unidos), Fernanda de Azevedo Liborio (IBAMA, Brasil), Gianmarco Rojas (Parque Zoológico Huachipa, Perú), Jessie Boylan (Paradise Wildlife Park, Reino Unido), Mark Kenward (Drusillas Zoo Park, Reino Unido), Becky Cliffe (The Sloth Conservation Foundation, Reino Unido), Tinka Plese (Fundación AIUNAU, Colombia).

Todas aquellas fotos o imágenes que no son citadas al pie, son propiedad de los autores de este manual.

AGRADECIMIENTOS

Los autores agradecen a todos quienes apoyaron la realización de este manual, directa o indirectamente. Particularmente a Roberto Aguilar, Claudia Brieva y Mariella Superina por sus aportes clínicos y comentarios que fueron de gran ayuda, así como su aliento para sacar adelante este manual.

Asimismo, agradecemos a la familia Lizama Oliger, por el apoyo incondicional en momentos de dificultad. También a Earl Junier del Ministerio de Ambiente y Energía (MINAE) Costa Rica, por comprender la importancia y velar por el bienestar animal.

ÍNDICE DE CONTENIDOS

i | Prólogo
ii | Nota de los autores
iii | Agradecimientos
iv | Índice de contenidos
v | Resumen
vi | Summary

1
Capítulo 1: Taxonomía y distribución

5
Capítulo 2: Características anatómicas y biológicas

31
Capítulo 3: Rehabilitación

55
Capítulo 4: Mantenimiento en cautiverio

64
Capítulo 5: Alimentación en cautiverio

73
Capítulo 6: Inmovilización y anestesia

90
Capítulo 7: Medicina preventiva

95
Capítulo 8: Hematología y patología clínica

102
Capítulo 9: Enfermedades

136
Capítulo 10: Terapéutica

142
Literatura citada

RESUMEN

Los perezosos pertenecen al Superorden Xenarthra, con 6 especies vivientes representantes de las familias Megalonychidae (Choloepodidae) y Bradypodidae. Comúnmente, se conocen como perezosos de dos dedos (*Choloepus* spp.) y de tres dedos (*Bradypus* spp.) y se distribuyen exclusivamente en Centro y Sudamérica. Son mamíferos solitarios, exclusivamente arborícolas, con *Bradypus* spp. catalogado como heterotermo, caracterizados por sus movimientos lentos. Tienen poco desarrollo muscular y un corazón pequeño adaptado a su estilo de vida tranquilo, apoyándose en un sistema venoso especializado para la irrigación de sus extremidades. Tienen visión pobre pero excelente olfato. Cuentan con estómagos primitivos multicamerales adaptados a su dieta. También destaca su integumento, que permite la simbiosis de una especie de alga y una familia de polillas.

La rehabilitación de perezosos es un proceso complejo pero flexible y dinámico, que requiere de conocimientos básicos sobre la biología del animal para llevar a cabo un proceso exitoso. Se recomienda la estandarización de protocolos desde la admisión hasta el egreso, respetando las etapas biológicas y necesidades médicas de cada individuo. El tipo de alimentación, encierro y prácticas de manejo impactarán directamente sobre el resultado de la rehabilitación. De igual importancia son la evaluación previa a la liberación y el seguimiento posterior, para asegurar el éxito del proceso completo.

Para mantener perezosos en cautiverio, la clave es tratar nuevamente de respetar en lo posible la biología de la especie, con encierros amplios y complejos en enriquecimiento. Para neonatos e infantes es necesario contar con incubadoras. Por su parte, la alimentación de estas especies es bastante restringida, siendo *Bradypus* spp. folívoro estricto, al contrario de *Choloepus* spp., más omnívoro. Las crías toleran leche de cabra y otras pocas formulaciones comerciales en cautiverio.

Para el manejo, la inmovilización física resulta segura en perezosos de tres dedos, mientras que es riesgosa y estresante para los de dos dedos. En cuanto a la anestesia, existen múltiples combinaciones, siendo las más comunes las que incluyen un anestésico disociativo, un alfa-2 agonista y una benzodiacepina. Es importante el monitoreo anestésico permanente, aunque las complicaciones tienden a ocurrir principalmente durante la inducción y la recuperación anestésica. Tampoco se debe olvidar la analgesia cuando sea necesaria ya que, como otras especies, tienden a enmascarar sus signos clínicos.

Los controles preventivos deben realizarse al menos una vez por año, incluyendo pesaje, examen físico completo y exámenes complementarios. Los accesos venosos pueden resultar complicados por el grosor de la piel, pero los más prácticos son la vena cefálica y la safena interna.

Las enfermedades que afectan a los perezosos silvestres son principalmente traumáticas, mientras que en cautiverio se deben al mantenimiento inadecuado. Dentro de las enfermedades no infecciosas destacan el sobrecrecimiento de uñas y dientes, estereotipias, disbiosis y alteraciones de vías urinarias. Entre las enfermedades infecciosas resaltan las patologías respiratorias, digestivas y sistémicas causadas por bacterias, los arbovirus (para los cuales se desconoce el rol del perezoso en el ciclo), las infecciones micóticas cutáneas, y las parasitosis por ácaros, protozoarios y hemoparásitos (siendo reservorios de *Leishmania* sp.). La terapéutica para estas afecciones se basa en fármacos ya probadas en otras especies, con algunas modificaciones en su dosificación.

SUMMARY

SLOTH HUSBANDRY, MEDICINE AND REHABILITATION MANUAL

Sloths belong to the SuperOrder Xenarthra, with 6 living species representing the families Megalonychidae (Choloepodidae) and Bradypodidae. They are commonly known as two-toed sloths (*Choloepus* spp.) and three-toed sloths (*Bradypus* spp.) and are distributed exclusively in Central and South America.

Sloths are solitary mammals, exclusively arborealand are they are characterized by their slow movements. *Bradypus* spp. has been characterized as heterothermic. They have little muscular development and a small heart adapted to their calm life style, depending on a specialized venous system for the irrigation of their extremities. They have poor vision but excellent sense of smell. Their stomachs are primitive and multicameralsas an adaptation to their diet. Their integument is specialized too, allowing the symbiosis of one species of alga and a family of moths.

Rehabilitation of sloths is a complex but flexible and dynamic process that requires basic knowledge of the species biology to carry out a successful process. The standardization of protocols from admission to exit is recommended, respecting the biological stages and medical needs of each individual. The type of feeding, enclosure and management practices will directly impact the outcome of the rehabilitation. Equally important are a pre-release evaluation and follow-up to ensure the success of the entire process.

To keep sloths in captivity, the key is to try to respect the biology of the species, by means of extensive and complex enriched enclosures. For newborns and infants, it is necessary to have incubators for a controlled environment. On the other hand, the feeding of these species is quite restricted; *Bradypus* spp. is a strict folivore, unlike *Choloepus* spp., which is omnivorous. The offspring tolerate goat's milk and few other commercial formulas in captivity.

For handling, manual restraint is safe in three-toed sloths, while it is risky and stressful for two-toed sloths. As for as anesthesiais concerned, there are multiple combinations. The most commonly used include a combination of dissociative anesthetic, an alpha-2 agonist and a benzodiazepine. Constant anesthetic monitoring is important, although most complications tend to occur mainly during anesthetic induction and recovery. Analgesia should not be forgotten when it is necessary because, like other species, sloths tend to mask their clinical signs.

Preventive checkups should be performed at least once a year, including weighing, complete physical examination and complementary examinations. Venous accesses can be complicated by the thickness of the skin, but the most practical sites are the cephalic vein and internal saphenous vein.

Diseases that afflict wild sloths are primarily traumatic, while in captivity they are due to inadequate husbandry. Among the non-infectious diseases are the overgrowth of nails and teeth, stereotypies, dysbiosis and urinary problems. Infectious diseases include respiratory, digestive and systemic bacteremias, arboviruses (for which the role of sloths in the cycle is unknown), cutaneous mycotic infections, and parasitic diseases caused by mites, protozoa and hemoparasites. It is important to consider that sloths are reservoirs of *Leishmania* sp. Therapy for these conditions is based on drugs already tested in other species, with some modifications in their dosage.

CAPÍTULO 1:
TAXONOMÍA Y DISTRIBUCIÓN

TAXONOMÍA Y DISTRIBUCIÓN

1.1 TAXONOMÍA

Los perezosos están incluidos junto con los armadillos y los hormigueros, dentro del Superorden Xenarthra (antes Edentata) y el Orden Pilosa – Suborden Folivora. Pertenecen a dos familias, Megalonychidae (Choloepodidae) y Bradypodidae, que incluyen a los perezosos de dos dedos y a los perezosos de tres dedos, respectivamente (Wetzel 1985). Se conocen más de 50 géneros de perezosos terrestres extintos, como el Megatherium o el Glossotherium, lo que demuestra el gran éxito que tuvieron en los bosques sudamericanos del oligoceno y pleistoceno (Young 1977). En la actualidad, sobreviven 6 especies de perezosos, que se presentan en la tabla 1, cuyas poblaciones se ven cada vez más amenazadas por cacería para alimentación o tráfico ilegal, degradación y fragmentación de su hábitat y persecusion como especies "peste".

Tabla 1. Taxonomía, distribución y estado de conservación de los perezosos.

Especie	Nombre común	Distribución geográfica	Estado de conservación
Bradypus tridactylus	Perezoso de Bentinho	Restringido al norte de Sudamérica en la región del Escudo Guayanés.	LC (*Least concern* – preocupación menor)
Bradypus variegatus	Perezoso común de tres dedos	Desde Honduras en su límite de distribución norte, hacia el sur de América Central. En América del Sur, desde Colombia hacia oeste y sur de Venezuela, y hacia el sur en Ecuador, el este de Perú y Bolivia, en Brasil y norte de Argentina (donde en la actualidad se considera extinto).	LC (*Least concern* – preocupación menor)
Bradypus torquatus	Perezoso de collar	Endémico de la costa este de Brasil, resquicios de Mata Atlántica en los estados de Bahía, Espíritu Santo y Río de Janeiro.	VU (Vulnerable)
Bradypus pygmaeus	Perezoso enano de tres dedos	Restringido a Isla Escudo de Veraguas, Bocas del Toro, Panamá.	CR (*Critically endangered* – en peligro crítico)
Choloepus didactylus	Perezoso de dos dedos	A través de Venezuela (delta y sur del Río Orinoco) y las Guayanas (Guyana Francesa, Guyana y Surinam) al sur en Brasil (estado de Maranhão, al oeste a lo largo del Río Amazonas) y al oeste en la cuenca del Amazonas superior del Ecuador y Perú. Su límite sur de la Amazonía occidental de Brasil no está claro. Se encuentra en los departamentos del sur de Colombia.	LC (*Least concern* – preocupación menor)

Choloepus hoffmanni *C. h. hoffmanni* *C. h. agustinus* *C. h. capitalis* *C. h. juruanus* *C. h. pallescens*	Perezoso de dos dedos de Hoffmann	Dos poblaciones separadas. La más septentrional desde Nicaragua hacia el sur en el oeste de Venezuela. La del sur se halla desde el centro-norte de Perú al extremo oeste de Brasil, hasta el centro de Bolivia. Desde el nivel del mar hasta 3.300 msnm registrado en Costa Rica.	LC (*Least concern* – preocupación menor)

Fuente: www.iucnredlist.org; Gardner 2007; Hayseen 2011.

1.2 DISTRIBUCIÓN

El Superorden Xenarthra es netamente americano, siendo *Bradypus variegatus* su representante con más amplio rango de distribución geográfica (figuras 1 y 2).

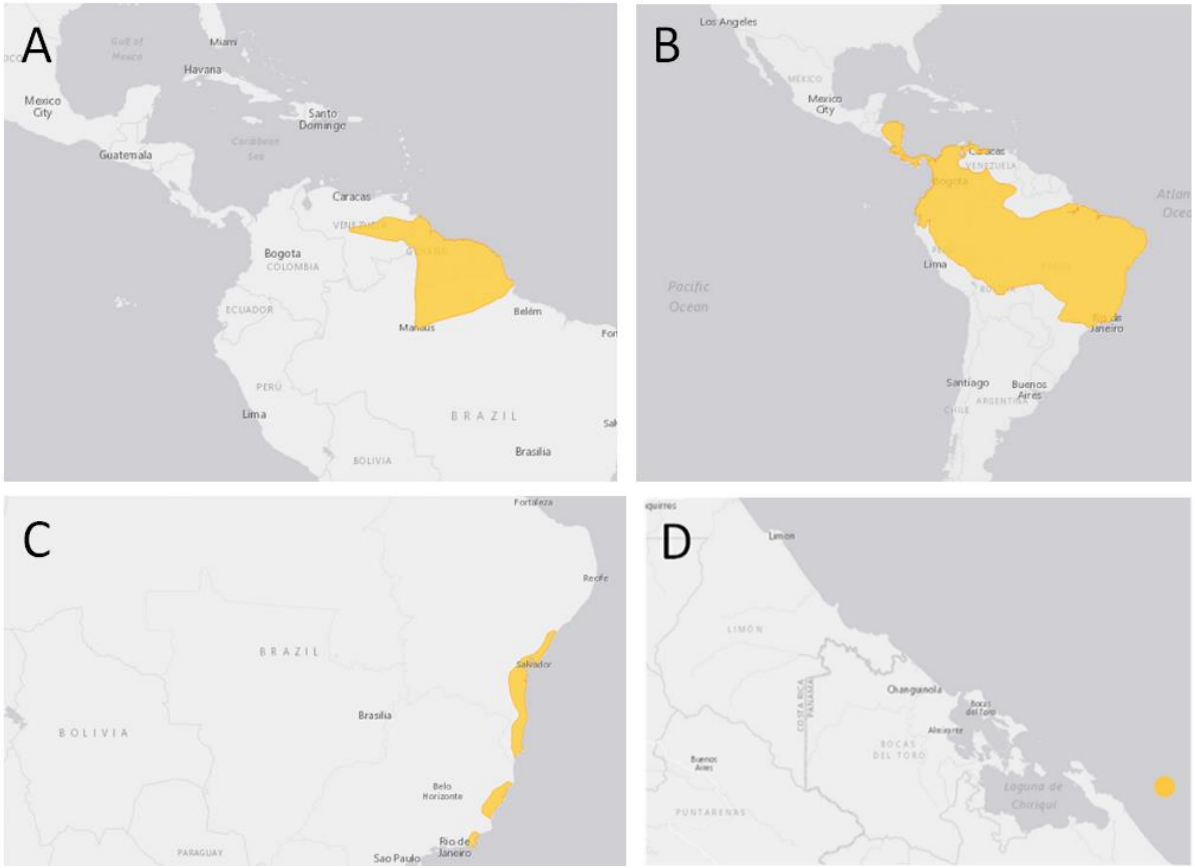

Figura 1. Mapa de distribución geográfica de *B. tridactylus* (A), *B. variegatus* (B), *B. torquatus* (C), *B. pygmaeus* (D). Fuente: www.iucnredlist.org

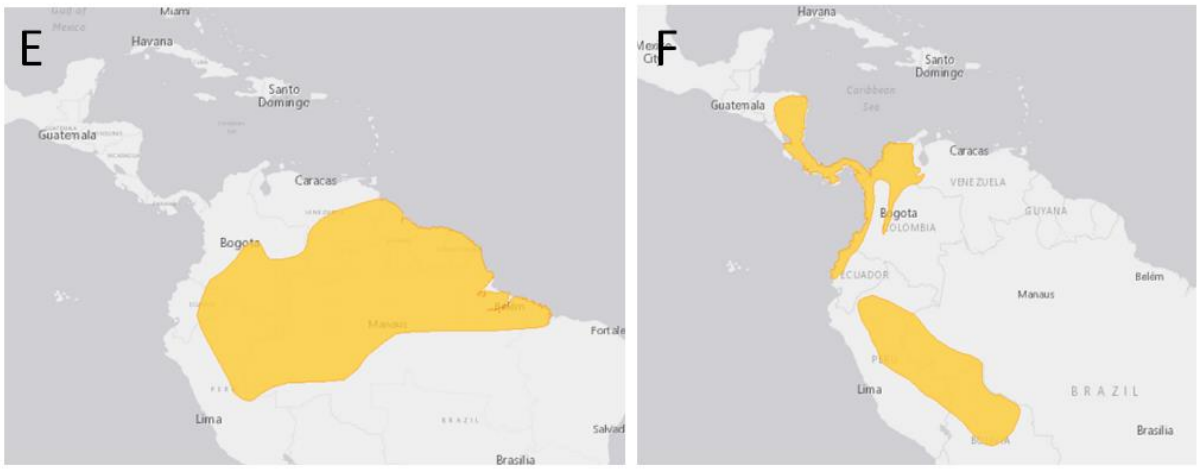

Figura 2. Mapa de distribución geográfica de *C. didactylus* (E) y *C. hoffmanni* (F). Fuente: www.iucnredlist.org

CAPÍTULO 2: CARACTERÍSTICAS ANATÓMICAS Y BIOLÓGICAS

CARACTERÍSTICAS ANATÓMICAS Y BIOLÓGICAS

2.1 CARACTERÍSTICAS ANATÓMICAS

2.1.1 Sistema musculoesquelético

Ambos géneros de perezosos poseen la característica en común de presentar pobre desarrollo muscular en comparación con otros mamíferos, es decir, poseen una relación *masa muscular: peso total* notoriamente inferior a la del resto de los mamíferos. Acorde a Britton y Atkinson (1938), la masa muscular representa el 25 % del peso corporal de estos animales, en relación con el 40-45 % de otras especies. Sin embargo, poseen mecanismos tendíneos de agarre y suspensión extremadamente fuertes y eficientes, se presume que similares al sistema suspensorio de los equinos, que les permite mantener posiciones "incómodas" por largos periodos de tiempo.

En la tabla 2 y en las siguientes figuras, se pueden apreciar algunas diferencias entre los géneros *Bradypus* y *Choloepus*. Cabe destacar el número de vértebras cervicales de ambos géneros, que difiere de las siete del resto de todos los mamíferos.

Tabla 2. Diferencias anatómicas relevantes entre los géneros *Bradypus*spp. y *Choloepus* spp.

***Bradypus* spp.**	***Choloepus* spp.**
Miden 60-70 cm de largo.	Miden 50-70 cm de largo.
Pesan entre 2,5 (hembras) y 3,5 Kg (machos) promedio.	Pesan entre 6 a 9 Kg, llegando hasta 12 Kg (independientemente del sexo).
Extremidades largas, sobre todo las anteriores.	Extremidades similares en longitud.
Desarrollo de 3 dedos tanto en miembros anteriores como en posteriores, con largas garras (5-7 cm) curvas y afiladas. Palmas y plantas cubiertas de pelo.	Desarrollo de 2 dedos en miembros anteriores y 3 dedos en miembros posteriores, con largas garras (7-10 cm) curvas y afiladas. Palmas y plantas con cojinetes alargados, lisos, suaves y turgentes desprovistos de pelo.
Cola muy musculada de 6-8 cm, utilizada para cavar un agujero al defecar en el piso.	No hay gran desarrollo de cola.
Vértebras: **C8-9**, T15, L4, S6 (fusionadas con las alas del ilion), C8.	Vértebras: **C5-7**, T21, L4, S6 (fusionadas con las alas del ilion), C5.
	Espina escapular muy desarrollada.

Figura3. Conformación general del *Bradypus variegatus*; *B. torquatus*[1]; *B. tridactylus*[2] (de izq. a der.).

Figura 4. Conformación general del *Choloepus hoffmanni* - morfotipo "clásico"[3]; morfotipo "de altura"; *C. didactylus*[4] (de izq. a der.).

[1]Foto: https://67.media.tumblr.com/7a56da4e2d0eabc474daf2ed6478d252/tumblr_mnlfsnQbEA1rxyvj1o2_1280.jpg
[2]Foto: http://pics.davesgarden.com/pics/2012/04/05/jjacques/e47262.jpg
[3]Foto: http://carnivoraforum.com/topic/10081787/1/
[4]Foto: http://zooinstitutes.com/animals/11860.jpg

Figura 5. Conformación de cráneo en vista dorsal (arriba) y lateral (abajo) de*Choloepus* spp. (izq.) y *Bradypus* spp. (der.). Ilustraciones: Tim Lundt, Alaska.

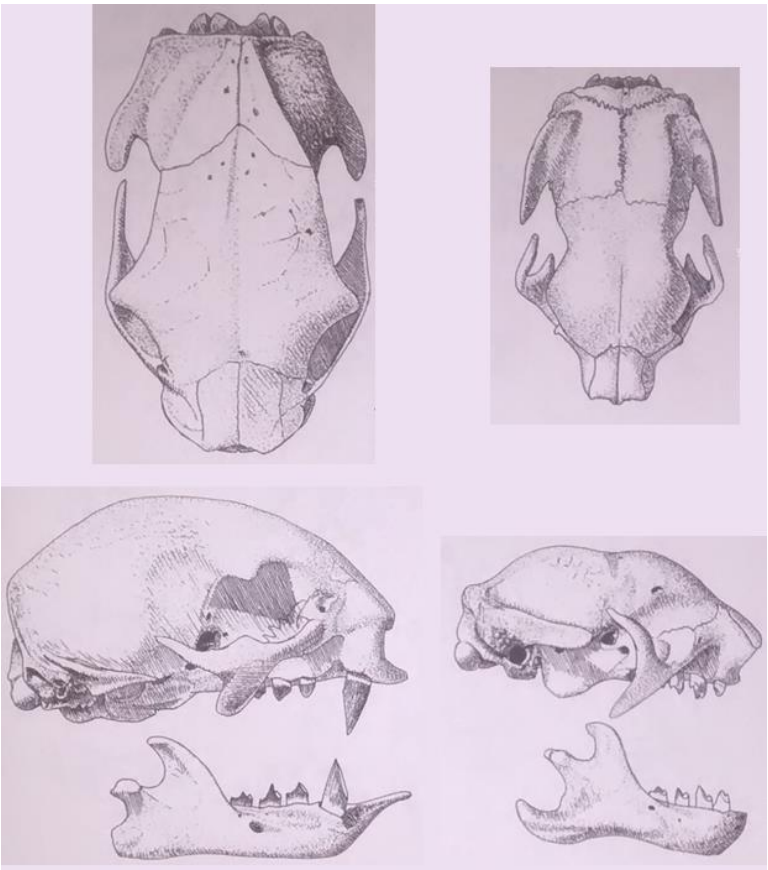

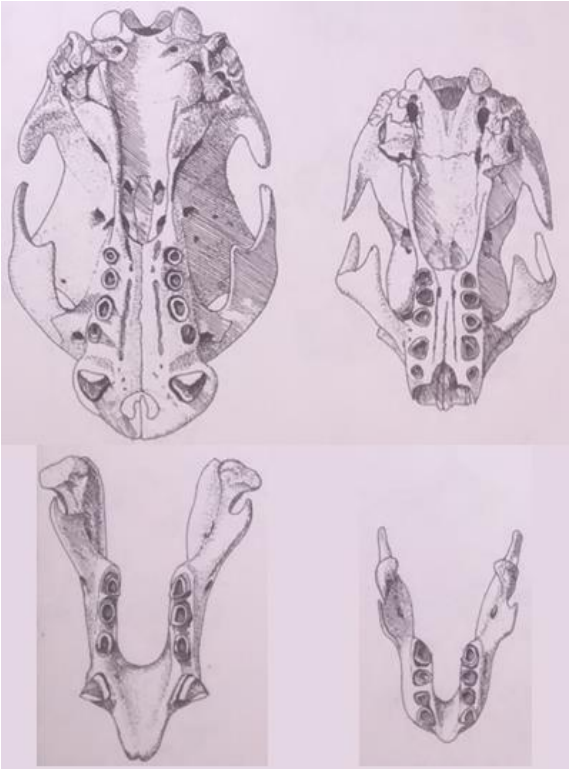

Figura 6. Conformación de cráneo en vista ventral (arriba) y de mandíbula (abajo) de*Choloepus* spp. (izq.) y *Bradypus* spp. (der.). Ilustraciones: Tim Lundt, Alaska.

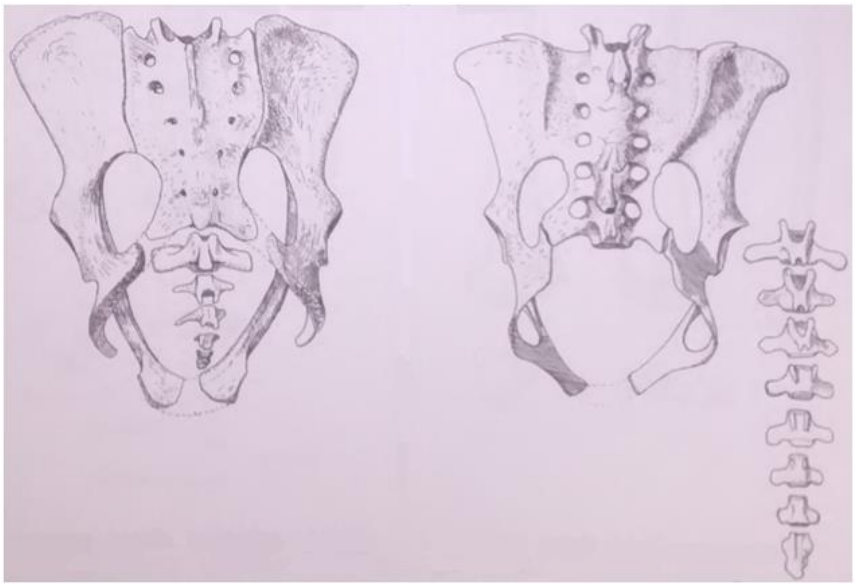

Figura 7. Conformación de pelvis y sacro de *Choloepus* spp. (izq.) y *Bradypus* spp. (der.) en vista dorsal. Ilustraciones: Tim Lundt, Alaska.

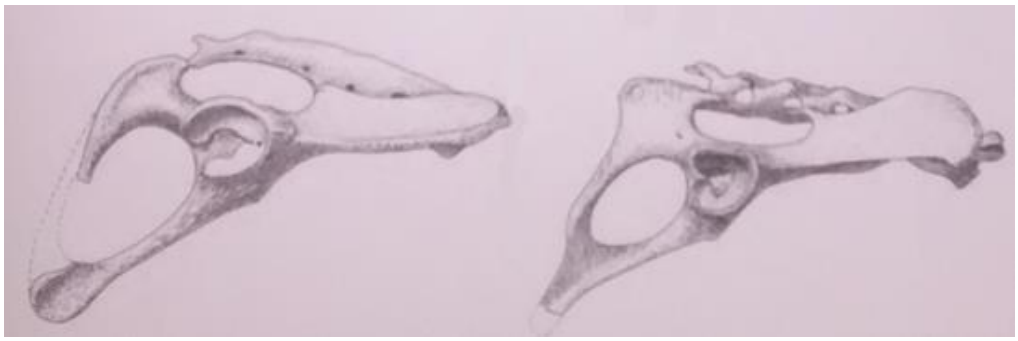

Figura 8. Conformación de pelvis y sacro de *Choloepus* spp. (izq.) y *Bradypus* spp. (der.) en vista lateral. Ilustraciones: Tim Lundt, Alaska.

2.1.2 Sistema integumentario

Respecto a los pelos como estructuras complementarias y visibles sobre la piel, sus diferencias morfológicas apoyan la separación de los dos géneros de perezosos en familias distintas. Mientras los perezosos de dos dedos tienen surcos longitudinales que exponen una corteza uniforme cuando se ven en sección transversal, los pelos de los perezosos de tres dedos tienen fisuras transversales irregulares (figura 8) y corteza de fusión dispersa (Wujek y Cocuzza 1986).

En cuanto a los morfotipos, a pesar de que entre especies pueden variar en gran medida, se puede observar un patrón tegumentario general similar para cada género de perezoso.

Las especies de *Bradypus* presentan un antifaz facial más claro, de pelo corto. El pelo en el resto del cuerpo es relativamente más largo, en tonos blancos a marrón y/o negro, usualmente jaspeado. Es común en este género la presencia abundante del alga *Trichophilus welckeri* (Suutari y col. 2010) en la cabeza, extremidades y dorso de animales silvestres. También se pueden observar polillas de la familia Pyralidae, especialmente en el dorso de animales de vida libre (figura 9) (Pauli y col. 2014). Los machos *Bradypus* spp. presentan dimorfismo sexual: poseen un "parche" dorsal, también llamado espéculo, de pelo corto y suave, de color amarillo a anaranjado con un patrón de manchas negras con variación única e individual (figura 9). El espéculo aparece en individuos juveniles antes de entrar en madurez sexual, al alcanzar 1-2 años de edad, y sus colores se vuelven más intensos en machos adultos en época reproductiva. Las hembras, por su parte, presentan un cambio de coloración en los pelos alrededor de los ojos (el pelaje se torna amarillento) cuando están en periodo reproductivo.

Las especies de*Choloepus* en general presentan abundante pelaje, largo en el dorso y extremidades, con una amplia variación de colores (desde tonos crema, marrón rojizo, hasta marrón oscuro y negro). En ellos a veces también puede observarse el alga *T. welckeri* cuando provienen de vida libre, sobre todo en la cabeza y dorso. Se ha observado un morfotipo "de altura" en animales provenientes de las montañas, con menor longitud corporal y abundante densidad de pelaje (figura 4).

La presencia de algas les otorga a los perezosos una coloración verdosa o marrón según la época y permite un excelente camuflaje con el entorno. Es así que pueden parecer un montón de hojas secas, un nido de avispa o un termitero. En condiciones naturales, huelen a musgo o a corteza de árbol y hojas secas. Son animales notablemente limpios (Plese y Moreno 2005). Se ha descrito que el pelaje del perezoso soporta, de hecho, un ecosistema eucariota versátil a pequeña escala, compuesto por productores primarios (algas), organismos heterotrópicos (ciliados, apicomplexos y dinoflagelados) y descomponedores (hongos), que no son observados en el ambiente. Específicamente *T. welckeri*, solo ha sido encontrada en el pelo del perezoso y aparentemente es traspasada directamente de la madre a la cría, apoyando de la teoría de que es especie-específica y así mantienen una relación simbiótica (Suutari y col. 2010; Pauli y col. 2014).

Figura 9. De izq. a der.: alga *T. welckeri* en pelo de *Bradypus variegatus* observada al microscopio (40X); polillas *Cryptoses* sp. en el dorso de un *B. variegatus* silvestre; espéculo de un macho *B. variegatus* silvestre.

2.1.3 Sistema visual

Bradypus presenta ojos pequeños y se describe que tienen una visión pobre, probablemente en blanco y negro. Mientras tanto, *Choloepus* tienen ojos prominentes (figura 10), aunque el globo ocular se retrae al cerrar los párpados. Se sabe que posee una visión pobre (miopía) y en blanco y negro por ausencia de conos (Mendel y col. 1985). La conformación anatómica del globo ocular, cual objetivo de cámara fotográfica "ojo de pez", plantea la hipótesis de que tienen un ángulo de visión extremadamente amplio.



Figura 10. Conformación general de ojos y nariz de *B. variegatus* (izq.) y *C. hoffmanni* (der.).

2.1.4 Sistema auditivo

El perezoso de tres dedos tiene un pabellón auricular poco desarrollado, redondeado, cubierto de pelo. Por su parte, el perezoso de dos dedos presenta un pabellón auricular de mayor desarrollo, redondeado y grueso, con poco pelo (figura 11). A pesar de estas características anatómicas, ambos géneros poseen buena audición, respondiendo rápidamente ante sonidos, por ejemplo, de depredadores como aves rapaces o la vocalización de un individuo de su misma especie, destacándose la importancia de la comunicación filial.

Montgomery y Sunquist (1974) identificaron llamadas de contacto-distrés en crías de ambos géneros de perezosos, demostrando que la vocalización es intensa e importante para la comunicación (en caso de caída o separación), especialmente en los primeros 6 meses de independencia total del infante. Estas llamadas son diferenciables por el tono, la calidad tonal y su duración. Las crías de *Bradypus* spp. tienden a emitir un "silbido" de un solo tono, de frecuenciaentre 1.9-2.6 KHz y 0.882 segundos de duración promedio. Las crías de *Choloepus* spp., por su parte, emiten un "balido" de tono bajo, menor a 1.4 KHz, que dura 0.483 segundos promedio.

En cuanto a los adultos, también existen vocalizaciones cuando se producen comportamientos agonísticos entre machos. *Bradypus* spp. lanza zarpazos a su oponente y emite un grito corto y agudo (Greene 1989). *Choloepus* spp., por su parte, produce un "gruñido gutural" y "sisea" (resopla fuertemente por las fosas nasales con la boca abierta) mientras propina zarpazos y mordidas.

Asociado a la reproducción, solo se han descrito vocalizaciones en las hembras *Bradypus* spp., que emiten un grito agudo y estridente ("*EEEEeee*"), de mayor duración (1.32-2.30 segundos), durante intervalos regulares por varios días (variable, con ocurrencia cada 30 días aproximadamente), que se presume está relacionado al periodo de estro. Gilmore y colaboradores (1994) reportaron una hembra*B. tridactylus* encerrada en un complejo sin techo, que tuvo esta conducta y luego un macho ingresó a copular. Lara-Ruiz y Srbek-Araujo (2006) también confirmaron la utilización de señales vocales en hembras de *B. variegatus* para la atracción de machos.

Figura 11. Pabellón auricular en *Bradypus* spp. (izq.) y *Choloepus* spp. (der.).

2.1.5 Sistema digestivo

Los perezosos pertenecen al Orden Pilosa, por lo que existe una reducción en el número total de dientes, son hipsodontes (Grassé 1955) y de raíz abierta (Hautier y col. 2016). Los dientes son permanentes (no hay deciduos) y hacen erupción antes del nacimiento. No presentan incisivos y los caninos están separados por un diastema. Los dientes están conformados por ortodentina vascular, cubiertos por normodentina y cemento, pero no tienen esmalte (Grassé 1955). El esófago es muy musculado, con fuerte peristaltismo y evita que estos animales puedan regurgitar, vomitar o rumiar.

Ambos géneros de perezosos poseen un estómago multicameral de gran tamaño (conforman hasta el 30% del peso corporal), con leves diferencias: las 3 primeras cámaras (o "bolsas cardiales" – BC1, BC2, BC3) se comunican libremente con un fundus, y luego le siguen la cámara o bolsa pre-pilórica glandular (PPG) y la cámara o bolsa pre-pilórica muscular (PPM) (figura 12). El músculo rojo estriado del esófago se extiende desde el orificio cardial entre BC1 y BC2. El fundus está provisto de un apéndice, mucho menos desarrollado en *Choloepus*spp. que en *Bradypus* spp., y se divide internamente por una membrana. Un surco recorre desde el cardias hasta el píloro, a través de BC2, la porción pre-pilórica glandular y la muscular (Goffart 1971).

No se han encontrado contrapartes para los estómagos de los rumiantes en perezosos, por lo que para propósitos fisiológicos es suficiente establecer que las tres primeras bolsas cardiales y las dos porciones pre-pilóricas están compuestas por un epitelio queratinoso, a excepción del parche glandular, que presenta la estructura histológica de una membrana secretora de enzimas y ácido clorhídrico. La membrana del fundus, por su parte, es puramente mucosa. Se cree que la dieta restringida de estas especies, particularmente de *B. torquatus*, puede explicar la morfología primitiva de sus vísceras (Rezende y col. 2011).

El contenido gástrico de los perezosos es extremadamente rico en bacterias hidrolizantes de celulosa y, en contraste con otros mamíferos de estómago multicameral, no presentan actividad protozoaria. Tampoco se ha observado actividad quitinolítica, hallazgo común en vertebrados fitófagos y no insectívoros como las tortugas y conejos (Goffart 1971). Más recientemente, se describió específicamente la microbiota de *C. hoffmanni* y *B. variegatus*, detectándose principalmentelos filos Proteobacteria, Firmicutes, Bacteroidetes y Fusobacteria. Estas comunidades varían de una especie de perezoso a otra en términos de composición, estructura, diversidad y riqueza. Específicamente, los perezosos de tres dedos poseen una comunidad de intestino anterior muy conservada y de baja diversidad con una especie de *Neisseria* muy abundante, asociada a lactato. En contraste, los perezosos de dos dedos tienen una microbiota de intestino anterior más variable y diversa, correlacionada con una variedad de ácidos orgánicos de cadena corta. Es así que el comportamiento de alimentación, más estricto o generalista, podría seleccionar comunidades bacterianas intestinales específicas (Dill-McFarlland y col. 2016).

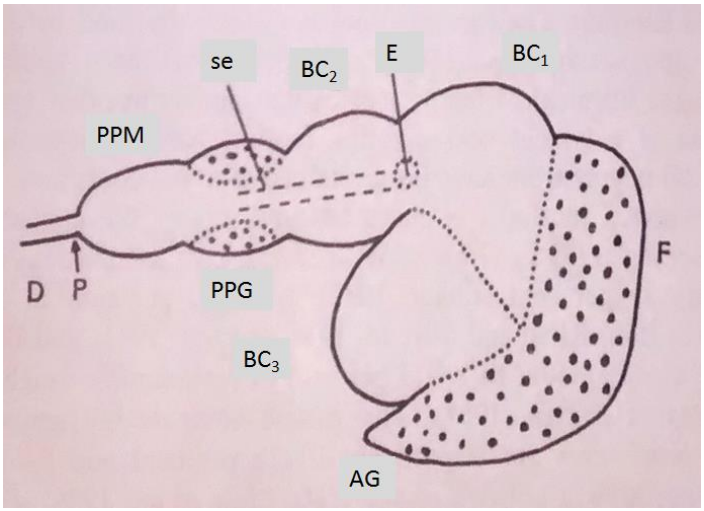

Figura 12. Representación esquemática del estómago abierto y desdoblado en *Choloepus hoffmanni*. BC_1, BC_2, BC_3: bolsas cardiales; F: fundus; O: esófago; P: píloro; PPG: porción pre-pilórica glandular; PPM: porción pre-pilórica muscular; AG: apéndice gástrico; D: duodeno; se: surco esofágico. Modificado de Dennis y col. 1967.

Los estómagos presentan contracciones que pueden utilizarse como indicadoresde una adecuada digestión. La primera onda de contracción comienzaría en las bolsas cardiales 3, 2 (ésta no es auscultable ni visible) y 1 en mesogastrio izquierdo, para luego desplazarse hacia caudal del animal, seguida de una onda de relajación, por lo que a medida que una bolsa se contrae, las otras se relajan. Este primer movimiento dura aproximadamente 12 segundos. Una vez que la onda llega hasta el límite con el fundus (aparentemente esta estructura o al menos su porción ventral no se contrae en este ciclo), se mantiene por aproximadamente 3 segundos y luego se devuelve en 6-7 segundos. Estas ondas son auscultables e incluso visibles con el abdomen razurado (figura 13[5]). Todo este ciclo se produce aproximadamente 1 vez por minuto en un perezoso adulto en reposo, aumentando durante la ingesta.

Por otra parte, en los perezosos los intestinos son cortos y el hígado es muy pequeño en comparación con otros mamíferos, posiblemente ya que realiza procesos metabólicos simplificados (Rezende y col. 2011). Su páncreas es parcialmente difuso y se ha descrito que en *B. tridactylus* está formado aparentemente exclusivamente por células alfa (sintetizan y liberan glucagón) (Pinheiro y col. 1981). El duodeno es muy corto y los intestinos en general son cortos en relación a la longitud total del sistema digestivo y en comparación con otros mamíferos. Finalmente, el recto conforma una gran dilatación donde se acumulan heces redondeadas (Goffart 1971).

[5]**Figura 13** (página 15). Vista del abdomen razurado de una hembra *C. hoffmanni* adulta, en el cual se aprecian las contracciones de los estómagos. Los números inidican la secuencia y las flechas negras punteadas la dirección de las contracciones. En la imagen número 1, el abdomen está relajado antes del inicio de las contracciones, luego comienza el avance de la onda de contracción y subsecuente relajación, alcanzando el límite del fundus. En ese momento, en la imagen número 6, la contracción está mantenida, antes de devolverse hasta su sitio de origen. BC_1, BC_3: bolsas cardiales; F: fundus; AG: apéndice gástrico.

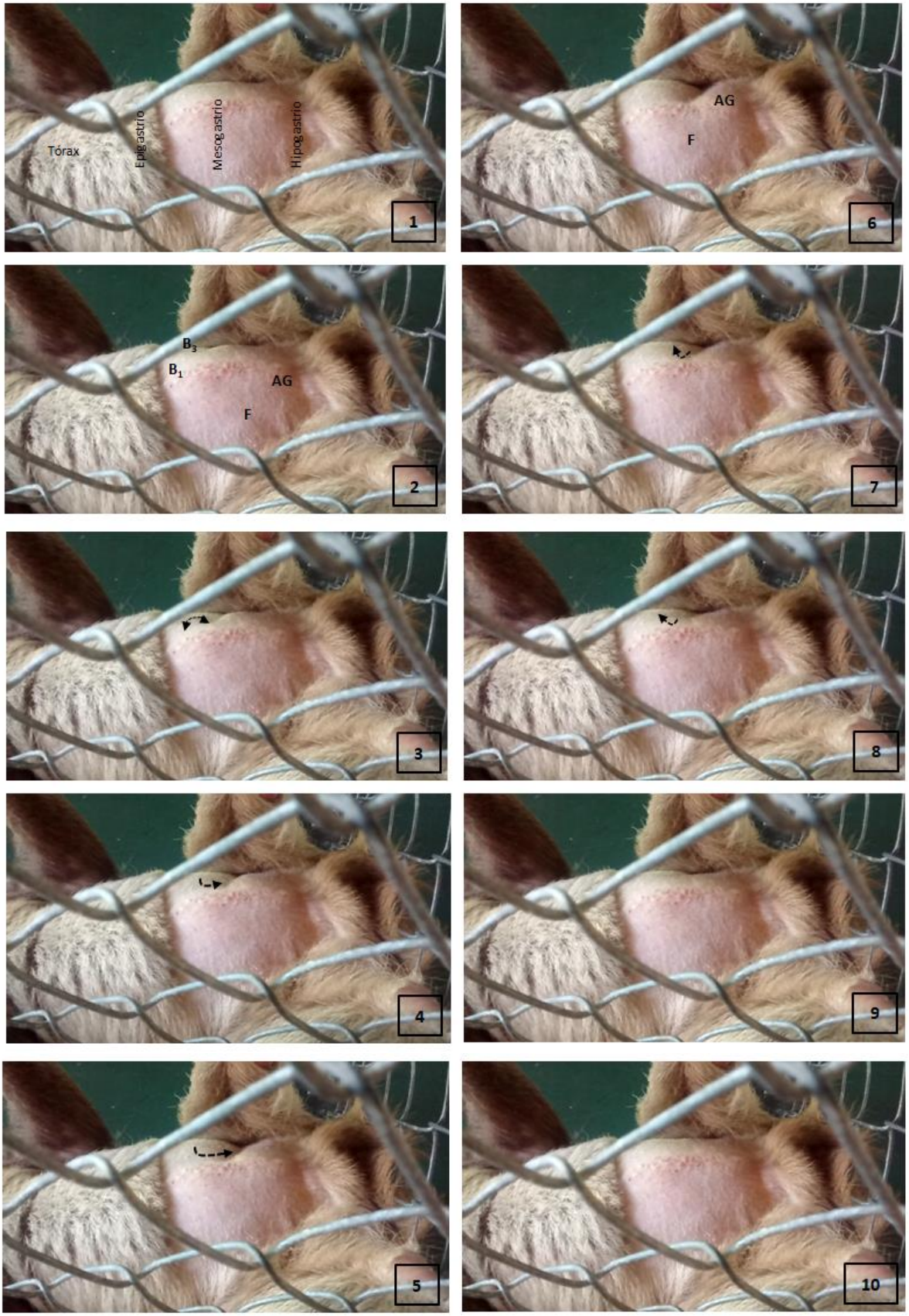
Tórax
Epigastrio
Mesogastrio
Hipogastrio
1
AG
F
6
B_3
B_1
AG
F
2
7
3
8
4
9
5
10

En la tabla 3, se pueden apreciar algunas de las diferencias relevantes a nivel del sistema de digestivo (e.g. fórmula dental, hígado, bazo).

Tabla 3. Diferencias del sistema digestivo entre los géneros *Bradypus* y *Choloepus.*

***Bradypus* spp.**	***Choloepus* spp.**
Fórmula dental I 0/0 C 1/1 Pm 4/4.	Fórmula dental I 0/0 C 1/0 Pm 4/4, con caninos largos y afilados.
La lengua es corta y tiene poca movilidad.	La lengua es relativamente larga y móvil.
Hígado bilobulado, sin vesícula biliar.	Hígado trilobulado, con una leve división adicional. Tiene vesícula biliar.
Bazo delgado y alargado, sinuoso.	Bazo redondeado u ovalado, incluso hasta triangular.

En lasfiguras 14 a 21, se presentan imágenes que describen la anatomía de algunos órganos abdominales en perezosos.

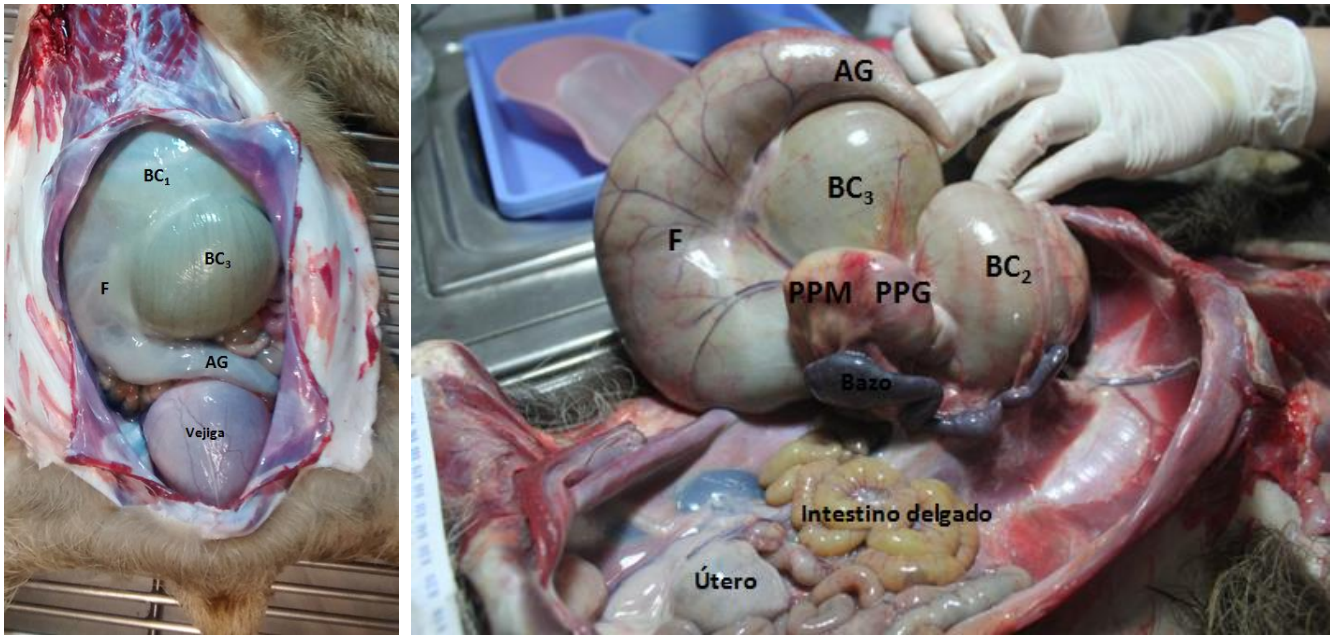

Figura 14. Anatomía abdominal en *Bradypus* spp.; vista ventro-dorsal con apertura de la pared abdominal desde el xifoides hasta el hueso púbico (izq.) y dorso-ventral, al exponer y levantar los estómagos (der.). BC_1, BC_2, BC_3: bolsas cardiales; F: fundus; PPG: porción pre-pilórica glandular; PPM: porción pre-pilórica muscular; AG: apéndice gástrico. Nótese el prominente apéndice gástrico en este género.

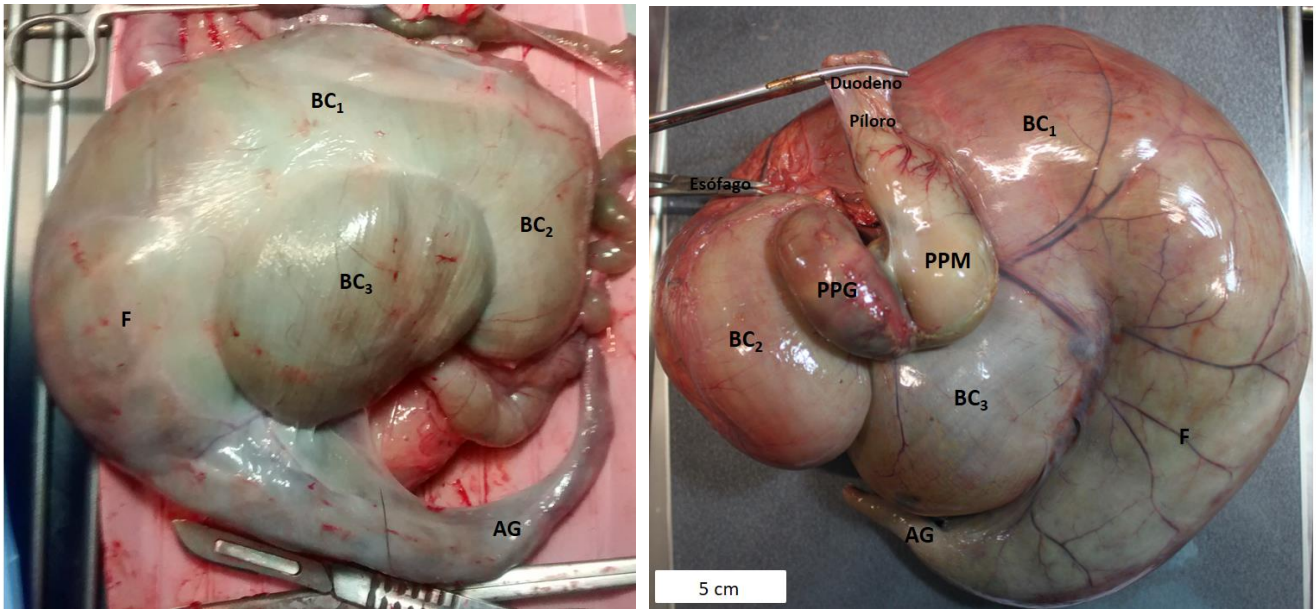

Figura 15. Anatomía externa de los estómagos en *Bradypus* spp. Vista ventro-dorsal (izq.) y dorso-ventral (der.). BC_1, BC_2, BC_3: bolsas cardiales; F: fundus; PPG: porción pre-pilórica glandular; PPM: porción pre-pilórica muscular; AG: apéndice gástrico.

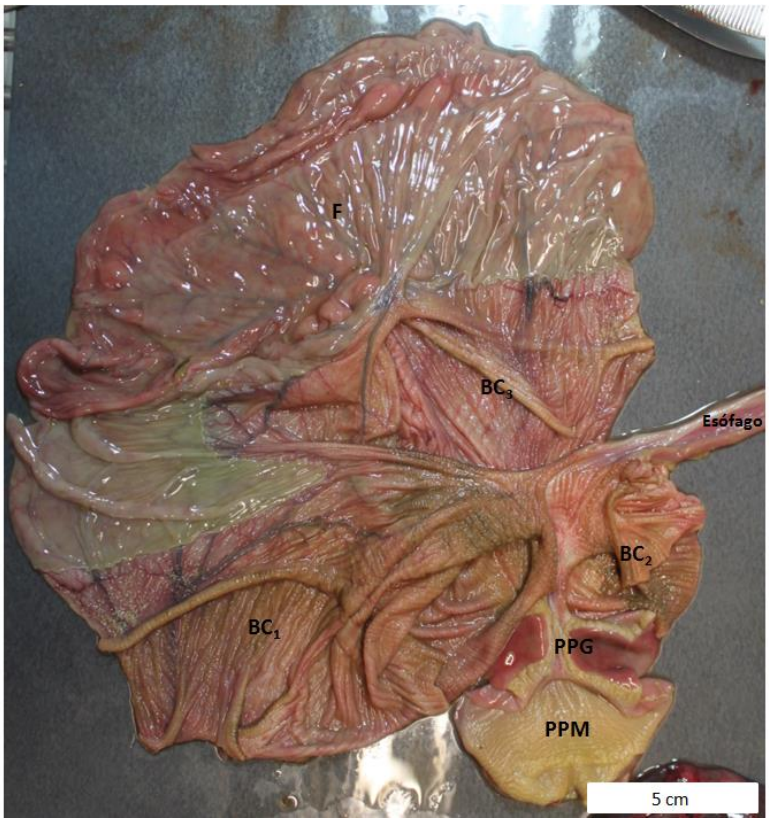

Figura 16. Anatomía interna de los estómagos desplegados en *Bradypus* spp. BC_1, BC_2, BC_3: bolsas cardiales; F: fundus; PPG: porción pre-pilórica glandular; PPM: porción pre-pilórica muscular.

Figura 17. Anatomía externa de los estómagos en *Choloepus* spp. Vista ventro-dorsal con apertura de la pared abdominal desde el xifoides hasta el hueso púbico(izq.) y dorso-ventral al extraer los estómagos (der.). BC_1, BC_2, BC_3: bolsas cardiales; F: fundus; PPG: porción pre-pilórica glandular; AG: apéndice gástrico.

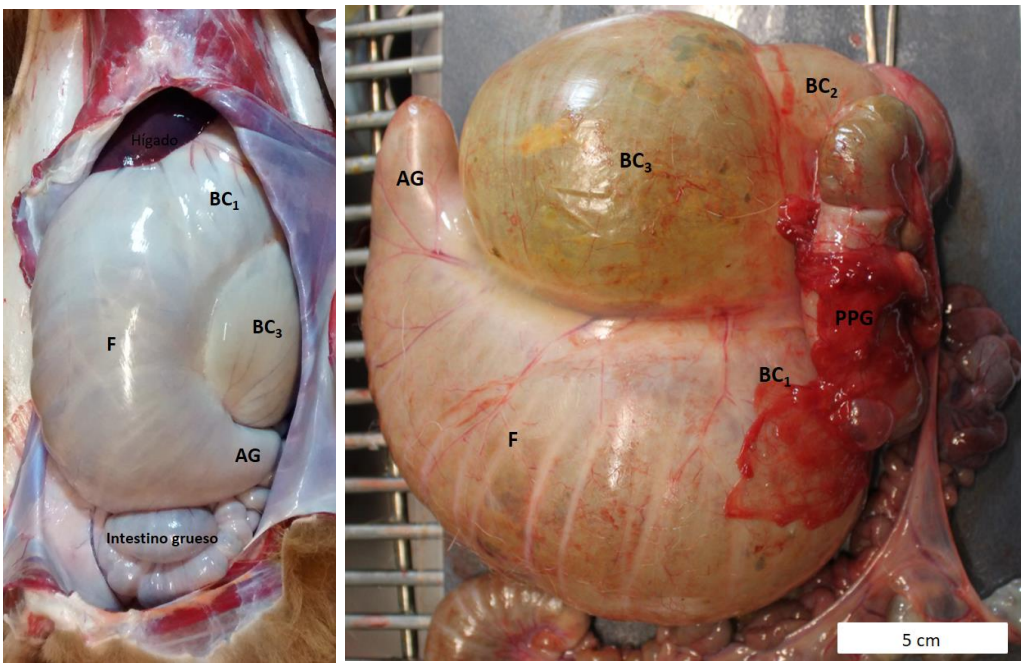

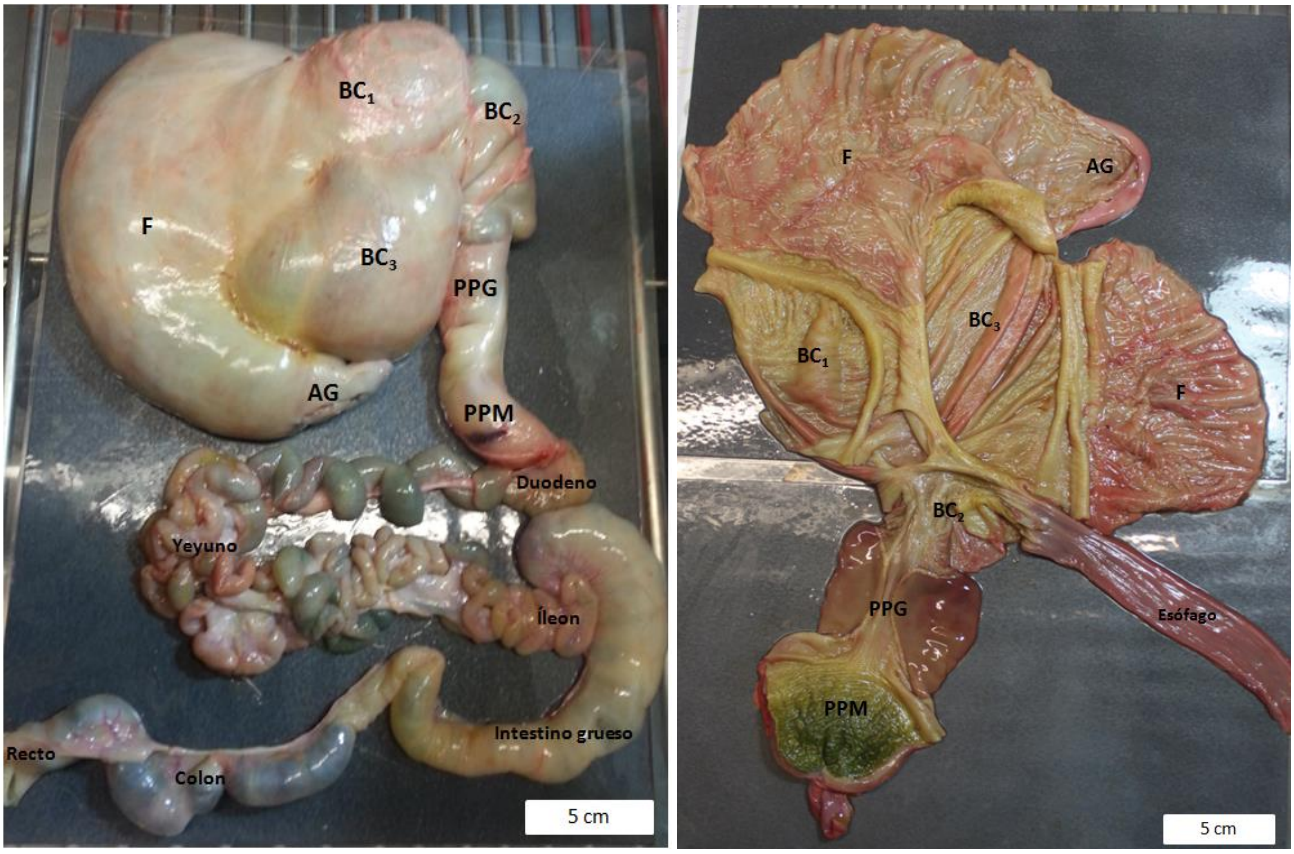

Figura 18. Anatomía externa (izq.) e interna (der.) de los estómagos en *Choloepus* spp. BC_1, BC_2, BC_3: bolsas cardiales; F: fundus; PPG: porción pre-pilórica glandular; PPM: porción pre-pilórica muscular; AG: apéndice gástrico.

Figura 19. Hígados tipo de *Bradypus* spp. (izq.) y de *Choloepus* spp. (der.).

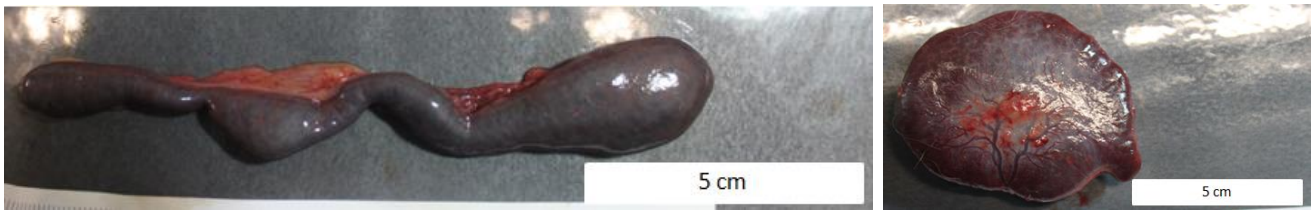

Figura 20. Bazo tipo de *Bradypus* spp. (izq.) y de *Choloepus* spp. (der.).

Figura 21. Páncreas promedio de *Choloepus* spp. Nota: el páncreas de *Bradypus* es similar en forma y tamaño.

2.1.6 Sistema respiratorio

Los perezosos son macrosmáticos, lo que les permite distinguir fácilmente entre distintas especies de plantas (Goffart 1971). *Bradypus* spp., por su parte, presenta una nariz poco prominente, con fosas nasales de 3-4 mm de diámetro. No posee cuerdas vocales, pero aun así puede emitir las vocalizaciones mencionadas en la sección de Sistema Auditivo (2.1.4). Su tráquea es larga (12-15 cm hasta el diafragma) y realiza una vuelta (*loop* traqueal) de 360° en su porción más distal, antes de separarse en los bronquios principales (figura 22). Se cree que esta adaptación de espacio muerto le permite girar su largo cuello en distintas direcciones y extender la tráquea en longitud sin colapsarla (Goffart 1971). *Choloepus* spp. presenta un morro y una nariz muy desarrollada, muy sensible al tacto, con glándulas sudoríparas (se pueden observar pequeñas gotas de sudor en la superficie). Su tráquea, por otra parte, no difiere anatómicamente del resto de los mamíferos. Los pulmones de ambos géneros no presentan lóbulos, pero si una hendidura que separa la porción superior e inferior.

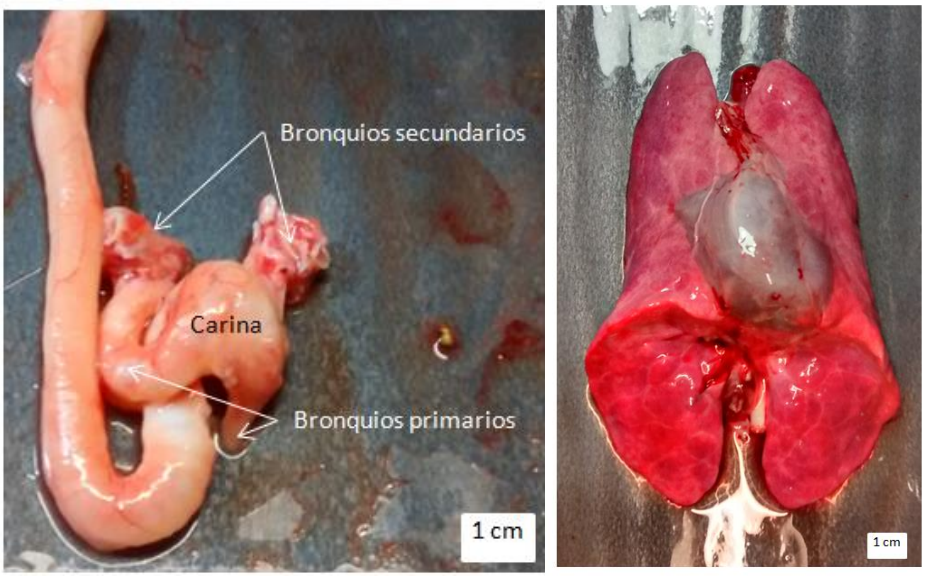

Figura 22. Tráquea de *Bradypus* spp. donde se observa el *loop* (izq.). Pulmones y corazón de *Choloepus* spp. (der.).

2.1.7 Sistema circulatorio

Los perezosos presentan un corazón de tamaño relativamente menor en relación al peso corporal y en comparación con otros mamíferos (figura 23). Se destaca el tamaño prominente de sus aurículas, un seno venoso remanente, la forma irregular de las válvulas auriculoventriculares, así como la orientación de los músculos papilares, características primitivas (Ehrat 1943).

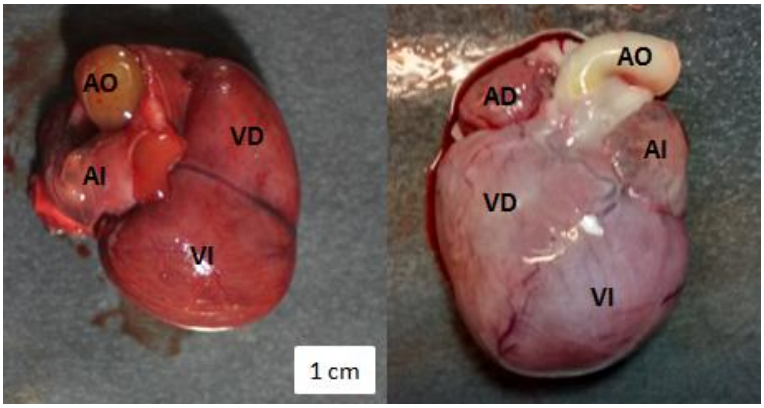

Figura 23. Corazón de *B. variegatus* (izq.) y *C. hoffmanni* (der.). AO: aorta; AD: aurícula izquierda; AI: aurícula izquierda; VD: ventrículo derecho; VI: ventrículo izquierdo.

Estos animales poseen una doble vena cava posterior (figuras 24 y 25) y sus extremidades se irrigan a través de una *rete mirabile*, lo que podría favorecer los mecanismos de agarre y el mantenimiento de posturas de descanso por tiempo prolongado. También se cree que este mecanismo es utilizado como un reservorio de sangre, dadas las observaciones en especies que bucean o cavan madrigueras, las cuales entran en apnea y generan una gran deuda de oxígeno (cantidad de oxígeno consumido por encima de los valores de reposo una vez finalizada la actividad física), donde solo el cerebro y el corazón pasan a ser perfundidos (Goffart 1971).

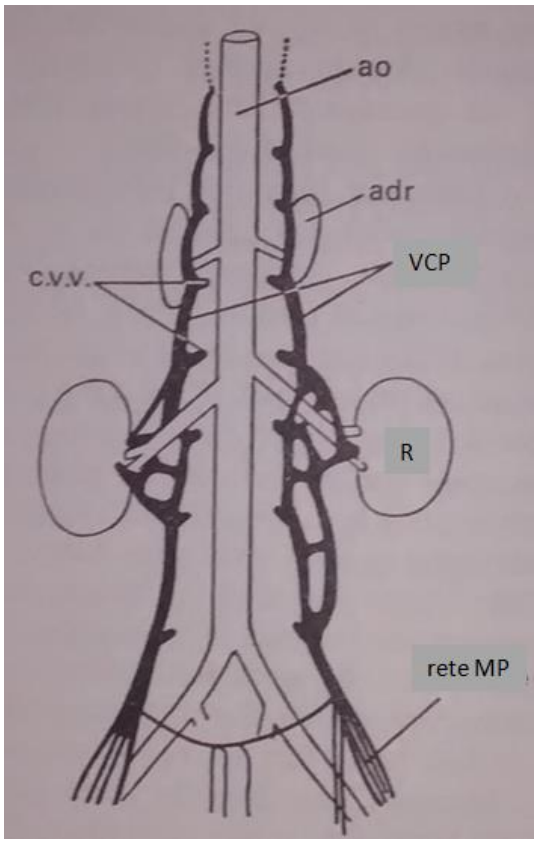

Figura 24 (der.). Sistema de doble vena cava posterior y comunicación entre la vena cava y la vena vertebral extradural en *Choloepus* spp. adr: glándula suprarrenal; ao: aorta; c.v.v.: comunicación entre la vena cava y la vena epidural; rete MP: *rete mirabile* de los miembros posteriores; R: riñón; VCP: vena cava posterior. Modificado de Barnett y col. 1958.

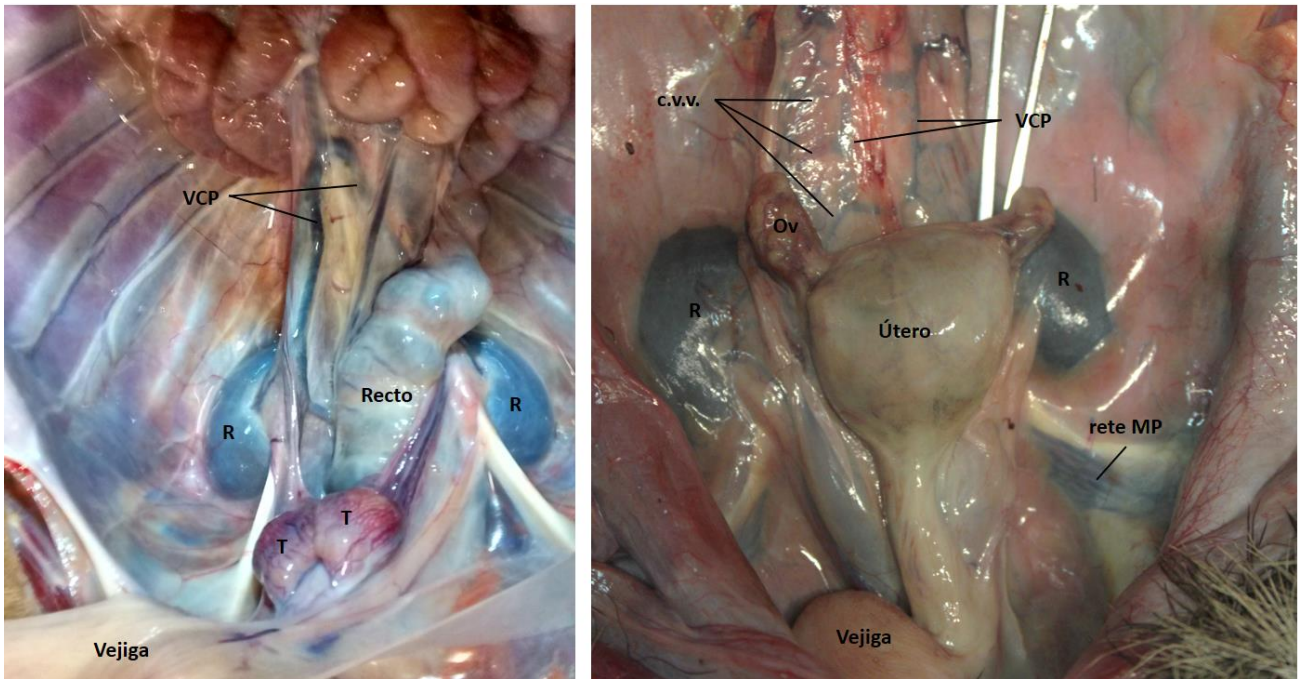

Figura 25. Sistema de doble vena cava posterior en *C. hoffmanni* macho (izq.) y *B. variegatus* hembra (der.). Los intestinos y la vejiga han sido desplazados para visualización del sistema venoso. VCP: vena cava posterior; c.v.v.: comunicación entre la vena cava y la vena epidural; rete MP: *rete mirabile* de los miembros posteriores; R: riñón; T: testículo; Ov: ovario.

2.1.8 Sistema genitourinario

Los riñones de los perezosos son lisos y ovalados, tienen la misma histología que en otros mamíferos, pero se ubican en la parte caudal del abdomen. La particularidad de la vejiga es su gran capacidad de distensión para acumulación de orina. Las glándulas suprarrenales se ubican bastante anteriormente que el polo craneal de cada riñón en adultos.

Por otra parte, estos animales poseen genitales hendidos, en estrecho contacto con el ano (figuras 26 y 27). Ambos géneros y sexos presentan sacos y glándulas anales que utilizan para marcaje, aunque estos están mucho más desarrollados en *Choloepus* spp. Las hembras tienen un clítoris bipartito. Las glándulas mamarias (un par pectoral) son de poco desarrollo aun durante la lactancia. El útero es unicorne y los ovarios están cubiertos por una bolsa ovárica (figuras 28 y 29). La placenta es similar en ambos géneros, clasificada anatómicamente como corioamniótica y, microscópicamente, como sindesmocorial (en los primeros estados de desarrollo) y endoteliocorial[6,7](Benirschke y Powell 1985; Accioly Lins Amorim y col. 2004). Los machos, en tanto, tienen testículos intraabdominales y poseen próstata y vesículas seminales como glándulas accesorias.

Figura 26. Zona anogenital de la hembra (izq.) y del macho (der.) *Bradypus* spp.

[6]http://placentation.ucsd.edu/sloth.htm
[7]http://placentation.ucsd.edu/chol.html

Figura 27. Zona anogenital de *Choloepus* spp. donde se observan las glándulas anales (izq.), anatomía genital externa de la hembra (medio) y del macho (der.). El pene puede ser difícil de protruir en algunos casos; para ello se puede empujar cuidadosamente desde el ano.

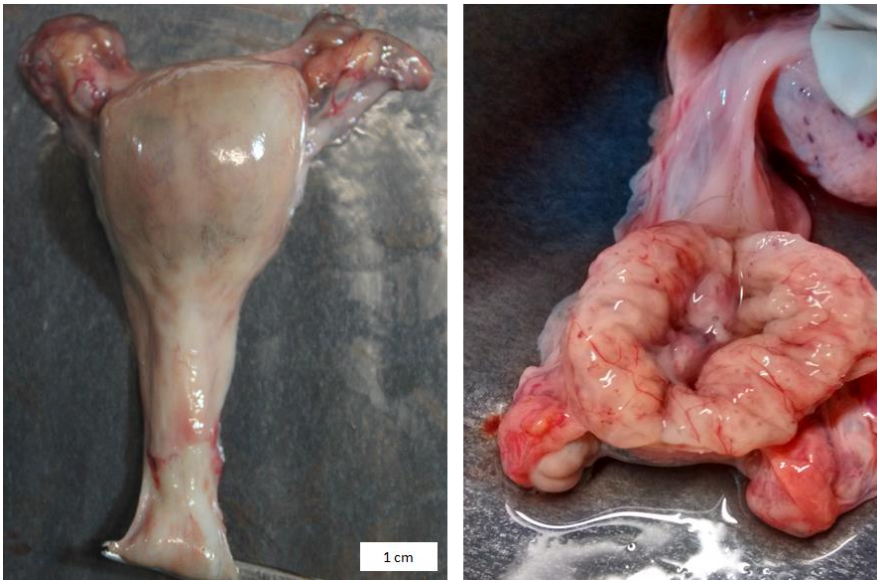

Figura 28. Útero gestante de *Bradypus variegatus* (izq.), y placenta con feto de edad gestacional indeterminada (der.).

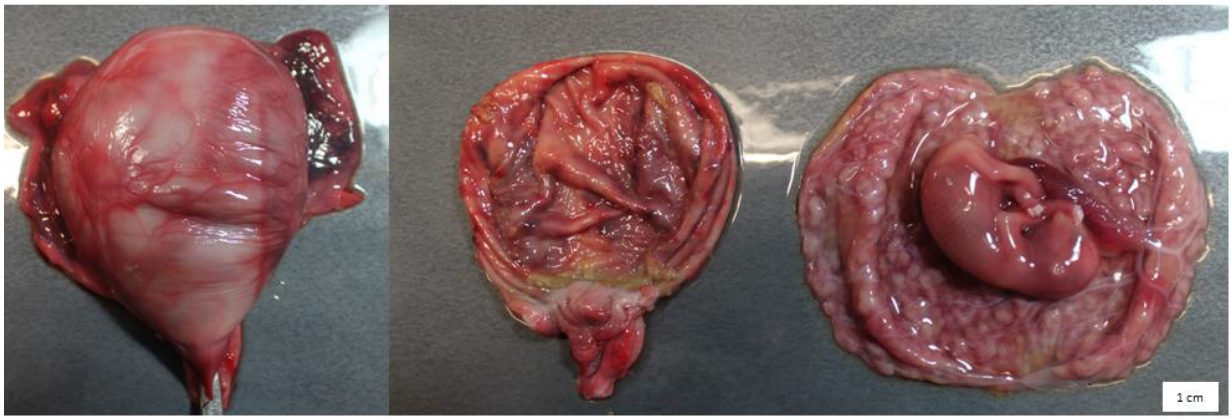

Figura 29. Útero gestante de *Choloepus hoffmanni* (izq.), y placenta disecada con feto de edad gestacional indeterminada (der.).

2.2 CARACTERÍSTICAS BIOLÓGICAS

A continuación, se presenta un resumen de las características biológicas más relevantes de los perezosos. Para mayor detalle, se sugiere revisar la actualización en fisiología de Gilmore y colaboradores (2000 y 2001).

2.2.1 Ecología

Los perezosos son de hábitos exclusivamente arborícolas, descendiendo únicamente para orinar y defecar (cada 3 a 7 días en promedio) o para moverse de un árbol a otro cuando el dosel no se los permite. También se los ha descrito como excelentes nadadores (figura 31) (Beebe 1926; Hayssen 2011). Habitan bosques densos, primarios o secundarios (figura 30) pasando la mayor parte del tiempo en el dosel. Sus largas y livianas extremidades les permiten realizar movimientos silenciosos y discretos. Sus movimientos lentos característicos, son un excelente mecanismo de defensa contra sus depredadores (grandes rapaces, felinos y serpientes constrictoras) (Plese y Moreno 2005).

Figura 30. Aspecto general del hábitat natural de*Choloepus hoffmanni* (izq.) y de*Bradypus variegatus* (medio). Imágenes: Plese y Moreno 2005. Hábitat ideal, con árboles altos conectados en el dosel, gran cantidad de lianas y sitios de descanso/refugio (der.) Imagen: McKenzie y col. 2005.

En la naturaleza, *Choloepus* spp. y *Bradypus* spp. son especies simpátricas, compartiendo el mismo hábitat. Sin embargo, son animales solitarios y rara vez se encuentran perezosos de la igual o distinta especie en el mismo árbol (Greene 1989; Plese y Moreno 2005). Otros autores indican que si podrían coexistir durante algunas épocas particulares del año (Vaughan y col. 2007), aunque se sabe que los machos presentan conductas agonísticas cuando se encuentran. Los combates pueden deberse a la defensa de una hembra, comida u otro recurso (Greene 1989).

En relación a esto, el rango de hogar de *B. variegatus* se ha calculado en 9,18 hectáreas (±53,07) para machos y en 6,45 hectáreas (±9,26) para hembras, con una mediana de 5,2 hectáreas. Por su parte, los machos de *C. hoffmanni* utilizan 21,52 (±56,59) hectáreas y las hembras 1,69 (±24,71), con una mediana de 4,4 hectáreas (Vaughan y col. 2007). Interesantemente, los perezosos son capaces de viajar largas distancias e incluso de cruzar pasturas abiertas para llegar a sus árboles predilectos (Vaughan y col. 2007).

Se ha descrito que el perezoso de tres dedos es principalmente diurno y el de dos dedos principalmente nocturno (Eisenberg y Redford 2000), aunque se ha observado que ambos registran actividad durante distintos momentos del día y la noche. Sunquist y Montgomery (1973) demostraron que *Bradypus variegatus* tiene una disminución en el nivel de actividad antes y después del amanecer, sin un patrón establecido, mientras que *Choloepus hoffmanni* presenta un patrón cíclico de actividad relacionado al ciclo de luz y oscuridad. Ambos géneros tuvieron períodos de actividad continua que duraron 2 o más horas. También observaron que los perezosos de tres dedos estaban en el mismo árbol en fechas sucesivas el 40% de las veces, y raramente se movían más de 38 metros por día. Los perezosos de dos dedos, por su parte, tendían a no estar en el mismo árbol en días sucesivos, y viajaban más de 38 metros por día más de la mitad de las veces.

Para *B. torquatus* específicamente, Fernández Giné y col. (2015) describieron bajos niveles de actividad en vida silvestre, descansando el 77% del tiempo en un período de 24 horas. En general, fueron catemerales, aunque los observó dos veces más activos en la fase diurna (activos 32% del tiempo) en comparación con la fase nocturna (15%).

Figura 31. *Bradypus variegatus* cruzando un canal en Panamá. Imagen: Stewart 2005.

En términos de alimentación, el género *Bradypus* es folívoro estricto, mientras que *Choloepus* no es estricto, consumiendo algunas frutas y se presume que incluso pequeños vertebrados y huevos

(Chiarello 2008). En la experiencia de los autores, luego de numerosas necropsias de *Choloepus hoffmanni* silvestres y lavado de sus contenidos gástricos, nunca se encontró rastro de alguno de estos últimos elementos, únicamente fibra vegetal y arena/piedras/arcilla (figura 32). Se ha observado a individuos silvestres y en cautiverio, desde muy corta edad, ingiriendo diferentes materiales del suelo cuando bajan de los árboles. Aun no se ha determinado si este es un mecanismo que facilita la digestión o si se trata de una forma de suplementación dietaria. También podría tratarse de un proceso de auto-transfaunación necesario para mantener su microbiota digestiva única; muchas crías no crecen adecuadamente o no digieren el alimento si no han tenido contacto con la madre y luego con la tierra para transfaunarse (com. pers. Roberto Aguilar).

En relación a esto, se planteó la existencia de un mutualismo entre el perezoso, las polillas y el alga en su pelaje (Pauli y col. 2014). Se postuló que la conducta de bajar a defecar del perezoso asiste en el ciclo de vida de las polillas Pyralidae. Estas, a su vez, actuarían como portadoras de nutrientes hacia el pelaje, potenciando el crecimiento de algas *Trichophilus* spp. Estas algas serían finalmente ingeridas por el perezoso vía acicalado individual, por sus beneficios nutricionales. Sin embargo, no existen registros de acicalamiento individual o mutuo en perezosos mediante lamido, únicamente de la madre a su neonato en las primeras semanas de vida, o a través de rasquido vigoroso[8] (Meritt 1985). Los autores han observado infantes de pocas semanas de edad realizar sus propias rutinas de acicalamiento, rascándose cuidadosa y ordenadamente cada zona del cuerpo. Además, la lengua del perezoso de 3 dedos es corta y de muy poca movilidad, hay escasa producción de saliva y el alga se concentra en la cabeza y zona caudal del cuello, lo que dificultaría en gran medida dicha conducta. Por otra parte, el estudio utiliza un inóculo ruminal de *Bos taurus* para evaluar fermentación *in vitro*, considerando que el sistema digestivo de estas especies no puede equipararse al de un rumiante, como se menciona anteriormente. Por lo tanto, estas interacciones ecológicas requieren de mayor estudio.

Figura 32. Distintos sustratos encontrados en los estómagos de perezosos silvestres *B. variegatus* y *C. hoffmanni*, muertos o sometidos a eutanasia por causas no digestivas.

Los folívoros arbóreos en general, están fuertemente limitados por la energía provista por su dieta. Es así que Pauli y col. (2016) midieron la tasa metabólica de campo en perezosos de dos y tres dedos, determinando que el género*Bradypus* posee la menor tasa metabólica basal registrada para cualquier mamífero (162 kJ/día*kg$^{0.734}$).

[8]https://www.youtube.com/watch?v=nTG8OwgYccw

2.2.2 Reproducción

La tabla 4 resume algunos parámetros reproductivos identificados hasta ahora en las diferentes especies de perezosos, aunque todavía existen algunas discrepancias entre las fuentes. Cabe destacar, la ausencia total de datos para *Bradypus pygmaeus*.

Tabla 4. Parámetros reproductivos descritos para perezosos de dos y tres dedos.

	B. variegatus	***B. tridactylus***	***B. torquatus***	***C. hoffmanni***	***C. didactylus***
Periodo reproductivo	Estacional (antes de la época lluviosa)	Estacional	No estacional, mayoría de los nacimientos entre febrero y abril	Levemente estacional (durante la época lluviosa)	No estacional
Apareamiento	De frente o el marcho en la espalda de la hembra, 3-7 minutos			De frente, pocos minutos	
Gestación (meses)	6	6	-	10	10
Periodo interparto (meses)	10-12	12	-	15, presenta estro post parto	16 o más, presenta estro post parto
Crías	1 (con un registro de 2)	1	1	1-2	1-2
Peso al nacimiento	200-250	-	300-400	350-450	-
Precocidad	Precociales físicamente (nacen con ojos abiertos, pelo, dientes, uñas y audición desarrolladas)				
Lactancia	4-6 sem	>2 meses	2-4 semanas	4-6 semanas	3-6 meses
1ª ingestión de solidos	4 días	3 semanas	2 semanas	2-4 semanas	1-5 semanas
Independencia social (meses)	5-7	5	8-11	9	12
Madurez sexual (años)	-	3-6/3	-	2/3	Min 3-4

Fuentes: Taube y col. 2001; Avey-Arroyo 2002; Bernischke 2008; Bezerra y col. 2007; Benirschke 2008; Gilmore y col. 2008; Hayssen 2009; Hayssen 2010; Ramírez y col. 2011.

El perezoso de tres dedos presenta cambios tegumentarios y las hembras emiten vocalizaciones relacionadas con la reproducción, como se menciona en las secciones de Sistema integumentario (2.1.2) y Sistema auditivo (2.1.4.). En los machos de este género, los encuentros son frecuentes cuando existen hembras en periodo reproductivo, produciéndose comportamientos agonísticosque son consistentes con movimientos guiados visualmente y el uso del espéculo dorsal como señal intraespecífica a larga distancia (Greene 1989). Los individuos se mueven rápidamente entre la vegetación hasta encontrarse, se perchan de los miembros posterioresy mecen su cuerpo hacia

adelante, propiciando golpes y zarpazos a su oponente[9], vocalizando, hasta que finalmente uno cede y abandona el lugar.

Hay evidencia de que *Bradypus variegatus* es promiscuo y fuertemente poligínico, con los machos excluyendo a los competidores masculinos de sus territorios y exhibiendo un fuerte sesgo reproductivo (Pauli y Peery 2012). Dicho estudio comprobó que solo el 25% de todos los machos adultos residentes en una zona engendraron crías y uno de ellos engendró la mitad de todos los juveniles muestreados.

Existen dos registros de hembras apareándose mientras todavía portaban una cría de 3-4 meses (Richard-Hansen y Tauber 1997) y 8 meses de edad (Dias y col. 2008). En términos de crianza, se ha observado que las madres permanecen fijas en uno o pocos árboles inicialmente, pero expanden su uso de recursos a medida que sus crías se vuelven independientes. Se mantiene entre 2 a 10 metros de distancia de la cría por varios días, volviendo inmediatamente si esta emite una llamada de distrés. También guían a lacría hacia su alimento y refugios preferidos, para luego abandonarla gradualmente en un pequeño núcleo y colonizar una nueva área para ella misma. Cabe destacar que las madres hacen uso de mayor cantidad de especies de árboles que los juveniles después de su separación (Montgomery y Sunquist 1978; Taube y col. 2001; Ramírez y col. 2011).

Los perezosos de dos dedos, por su parte, utilizan mayormente el marcaje con las glándulas anales en las ramas como método asociado a la reproducción. Los machos de este género también demuestran conductas agonísticas, vocalizando, perchándose de miembros posteriores y tratando de tomar a su oponente con los miembros anteriores para luego morderlo. También se ha observado micción durante los ataques.

En cuanto a las estrategias reproductivas de *C. hoffmanni*, Peery y Pauli (2012) determinaron patrones espaciales de parentesco y sugirieron que la dispersión natal está determinada por la hembra y es suficiente para evitar la endogamia. También concluyeron que esta especie no es estrictamente monógama. En general, los machos adultos son segregados y parecen mostrar territorialidad en las áreas centrales, aunque los rangos de machos adyacentes pueden superponerse en áreas de bajo uso. En promedio, los rangos de hogar de los machos abarcaban más de tres hembras, y las hembras se encontraban dentro del rango de hogar de más de un macho, lo que implicaría poliginia y promiscuidad.

A través de la medición de metabolitos en heces, se ha logrado determinar la actividad ovárica (Troll y col. 2013) y diagnóstico temprano de preñez (Troll y col. 2015) en *C. didactylus*, resultando en un método no invasivo y accesible para el registro de actividad reproductiva en cautiverio.

[9] https://www.youtube.com/watch?v=B7sZvMYpeno

2.2.3 Termorregulación

La termorregulación en xenarthras ha sido muy discutida debido a la falta de información disponible. Primero se señaló que eran poiquilotermos (Britton y Atkinson 1938), para luego establecer que eran homeotermos imperfectos (Salvat 1968). El género *Bradypus* en particular, ha sido identificado como catemeral (Chiarello 2008) y heterotermo (una combinación entre homeotermo y poiquilotermo) (Kredel 1928; Goffart 1971; McNab 1978).En 2015, Fernández Giné y col. describió que el ritmo de actividad de *B. torquatus* era circadiano y sincronizado con la temperatura ambiente, lo que puede representar una adaptación conductual que reduce la pérdida de calor, mejora el control de la temperatura corporal y optimiza los beneficios energéticos, una característica clave para una especie que depende de una dieta baja en energía.

Se ha descrito que los perezosos en general presentan temperaturas corporales que oscilan entre los 24 a 40°C (West y col. 2007), sin embargo, en la experiencia personal se ha observado que aquellos valores extremos representan condiciones anormales fisiológicamente, en que el animal sufre de hipotermia severa o fiebre asociada a procesos infecciosos, respectivamente. Todos los perezosos atendidos por los autores que fueron admitidos con temperatura rectal de 28°C o menor, no presentaban respuesta a estímulos y murieron a las pocas horas a pesar del tratamiento de estabilización. Es importante destacar que en mediciones de temperatura rectal en distintos días, a distintas temperaturas ambientales (que oscilaron entre 23 y 35°C), la temperatura corporal de los individuos silvestres o mantenidos en cautiverio al aire libre, no acompasó la variación ambiental o no lo hizo en gran medida en cada individuo. Estas mediciones fueron realizadas después de que los animales defecaran, para que el termómetro estuviera en contacto diercto con la mucosa rectal, lo que de otra manera puede inducir errores debido a la gran cantidad de heces que normalmente ahí se acumulan. Sin embargo, la variación entre individuos puede ser amplia, registrándose valores de temperatura rectal de 32 a 37°C para *Bradypus* spp. y de 34 a 37,5°C para *Choloepus* spp. sanos. Se ha descrito que el límite de termoneutralidad para *Bradypus* es de 24°C y para *Choloepus* de 18°C (Silva y col. 1996).

También se ha mencionado que la baja temperatura corporal de ambos géneros de perezosos es un factor que restringe mucho su distribución, ya que en condiciones frías regulan pobremente su temperatura corporal. Aun así, se han registrado individuos viviendo en zonas altas de Costa Rica, con temperatura ambiental de 16°C (Urena y col. 1986), e incluso en las cercanías de Bogotá, Colombia, donde la temperatura puede descender a 5°C o menos (com. pers. Claudia Brieva). En estas zonas, el pelaje del *Choloepus* spp. es mucho más denso que el de los individuos que viven a baja altitud, generando el morfotipo característico mencionado anteriormente.

2.2.4 Respiración y circulación

La frecuencia respiratoria de los perezosos va de 10 a 20 respiraciones por minuto en reposo. La frecuencia cardiaca, por su parte, varía entre 40 a 90 latidos por minuto en reposo para *Bradypus* spp. y de 40 a 100 latidos por minuto en reposo para *Choloepus* spp. Estas frecuencias se relacionan con la

adaptación a un estilo de vida tranquilo, en donde no pueden mantener movimientos rápidos de manera prolongada. Un estudio describió la presión sanguínea en perezosos no anestesiados y obtuvo presiones de 129/86 mmHg, muy lábil ante factores estresantes (Duarte y col. 1983; Duarte y col. 1989).

CAPÍTULO 3:

REHABILITACIÓN

REHABILITACIÓN

3.1 INTRODUCCIÓN

A continuación, se presentan algunas consideraciones y protocolos para la rehabilitación de perezosos; en capítulos siguientes se profundiza en temas como la alimentación, por ejemplo. Estas recomendaciones se han generado de manera experimental por la experiencia de los autores, principalmente con *B. variegatus* y *C. hoffmanni*, pero está claro que se requiere de mayores estudios para evaluar los procesos involucrados en la rehabilitación en general, y sobre todo con relación a la selección del área de liberación, al monitoreo post liberación o translocación, etc.

Sin pretender alentar ciertas prácticas, muchas de estas indicaciones también pueden ser de utilidad para el mantenimiento ético de perezosos en cautiverio permanente (e.g. Zoológicos), como se discute en otro capítulo siguiente. En estos casos, el contacto con el animal es mayor y se prefiere la habituación al ser humano, facilitando los manejos médicos periódicos.

La liberación posterior a la rehabilitación de fauna es una práctica costosa y que genera bajos indicadores en contraste con otro tipo de medidas para la conservación (como la educación ambiental). No obstante, sigue siendo una herramienta válida que aporta indicadores y que llevado bajo esquemas técnicos responsables puede generar beneficios para la investigación e inclusive para la conservación de la especie afectada (Rojano y col. 2014). Sin embargo, si no se realiza bajo estos protocolos técnicos (liberación de especímenes libres de patógenos y en óptimas condiciones de salud y comportamiento, en su área de distribución geográfica respecto a su taxonomía, etc.), podría llegar a producir efectos negativos sobre la conservación de las especies en condiciones *in situ*, tanto para los individuos como para las poblaciones y ecosistemas donde sean liberados (Mancera y Reyes 2008). Existe el riesgo de contaminación genética, adaptabilidad etológica, biológica y riesgo epidemiológico de diseminación de enfermedades antropozoonóticas o con riesgo epidémico (MMA 1996).

Cada proceso de rehabilitación es único, es complejo, requiere un amplio conocimiento de la especie y personal humano interdisciplinario para que este cumpla con la rigurosidad en el momento de tomar la decisión de liberar al individuo.

3.2 ADMISIÓN Y EVALUACIÓN

Primero, es esencial que cada centro de rehabilitación lleve un sistema de registro (ingresos, fichas clínicas, egresos, seguimiento) constante y metódico. Todo animal que ingrese, aunque sea temporalmente, debe estar registrado. Programas computacionales como WILD-ONe, por ejemplo, permiten llevar un registro estandarizado de los ingresos y su información particular, incluida la

localización geográfica donde fue hallado el animal a través de Google Maps. Por ahora, este programa solo se encuentra disponible para Estados Unidos, Canadá y Sudáfrica.

Al admitir un animal, los autores sugieren el diagrama que se muestra en la figura 33como protocolo, adaptado a la realidad de cada lugar, para evitar tomar decisiones subjetivas. Puede parecer lógico, pero muchos centros de rehabilitación en Centro y Sudamérica no mantienen protocolos estandarizados.

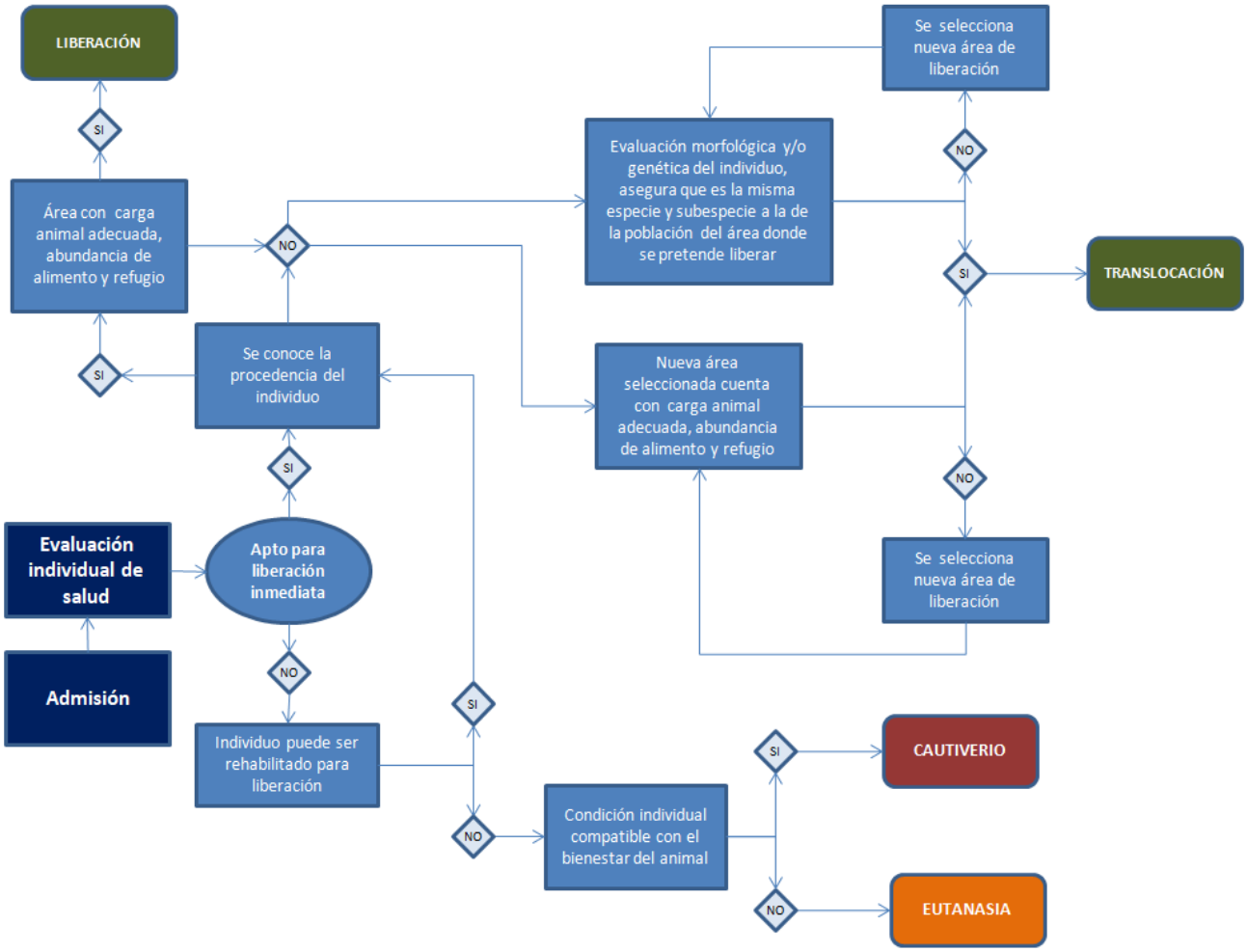

Figura 33. Diagrama de toma de decisiones.

Cabe destacar que la eutanasia se practica por razones médicas y que no es un método que se utilice para descongestionar los centros de recepción de fauna silvestre, por falta de presupuesto o factores similares. Si no existen las condiciones para recibir a un paciente (instalaciones, presupuesto, conocimiento, experiencia, etc.), la obligación ética es derivarlo a otro centro. Por su parte, la categoría “cautiverio” no es una alternativa común de elección en centros de rehabilitación,

principalmente por los costos de mantenimiento que implica, a excepción de cuando existe un programa real de educación asociado. En caso de decidir mantener animales de manera permanente o de derivarlos a instituciones que se encarguen de esta tarea, es indispensable que se provea de bienestar. Se recomienda revisar "*Caring for wildlife*", la estrategia de bienestar animal de la WAZA (*World Association of Zoos and Aquariums*) (Mellor y col. 2015).

La siguiente lista de consideraciones al momento de la admisión y evaluación individual debe ser adoptada con un criterio técnico, evaluando cada situación en particular; la rehabilitación es un "arte" dinámico y flexible. Aun así, la creación de protocolos es de gran importancia, ya que el incumplimiento de alguna de estas consideraciones disminuirá las probabilidades de una liberación/translocación exitosa.

- Anamnesis: la historia del paciente es fundamental al momento de recibir el animal, enfocar el examen clínico, evaluar su condición general y determinar el pronóstico del caso. El lugar de procedencia entrega información vital para seleccionar un lugar de liberación/translocación, evaluándose la presencia de amenazas, disponibilidad de alimento y de refugio, entre otros. Animales que corrían riesgo de sufrir algún tipo de accidente (atropello, electrocución, caída por tala, etc.) y fueron removidos voluntariamente deben ser evaluados lo más rápido posible y probablemente sean liberables/translocables inmediatamente sin un proceso de rehabilitación. Si existen dudas de si el animal sufrió algún tipo de trauma, se recomienda una evaluación completa bajo anestesia post estabilización.

Nota: en el caso particular de infantes que han caído de su madre y ésta todavía se encuentra a la vista en el sitio, las reintroducciones inmediatas son posibles y recomendadas. Lo ideal es solicitara quién encontró a la cría que la mantenga en una caja o jaula temperada, oscura y silenciosa, mientras se acude al sitio lo antes posible. Se debe solicitar que no pierdan de vista a la madre, que probablemente permanezca en los alrededores e incluso puede bajar del árbol, siguiendo las vocalizaciones de su cría. Una vez examinada la cría y descartada la posibilidad de lesiones físicas por la caída, se debe tratar de reunirla con la madre, elevándola en un receptáculo adherido a un poste (e.g. canasto amarrado a un palo de bambú) y permitiendo que ésta trepe a las ramas cercanas o siendo recogida directamente por la madre.El vínculo es fuerte y no se ha observado rechazo si el reencuentro se produce dentro de pocas horas, antes de que la madre abandone el sitio (por multitudes y ruido, por ejemplo). Estas acciones sirven además como un vínculo con la comunidad, para involucrarla en las labores de rehabilitación.

- Peso/edad: el peso es fundamental para considerar una liberación/translocación. Para *Choloepus*spp., el peso del animal debe ser de 3 Kg o más para considerar una liberación/translocación inmediata o post rehabilitación. Esto debido a que normalmente se desconoce la edad exacta y no se ha establecido una metodología para determinarla, por lo que se utiliza este peso como asociación a la etapa juvenil independiente del animal, como se explica más adelante. De tener un peso menor, posiblemente se categorizará al animal como neonato o infante y, por lo tanto, pasa directamente al proceso rehabilitación para una futura crianza, evaluación y liberación/translocación (si cumple con las demás consideraciones). Para *Bradypus* spp., el peso mínimo del animal debe ser de 2,5 Kg, utilizándose el mismo criterio mencionado anteriormente.

- Revisión general: debe incluir un examen clínico general completo y por sistemas, con énfasis en los siguientes puntos:

  - Condición corporal: la condición corporal debe ser de 3, en una escala de 1 a 5. Condiciones corporales menores (delgado a caquéctico) requerirán la implementación de una dieta adecuada que permita aumentar la ganancia de peso, buscando simultáneamente la etiología de este estado. Por otra parte, una condición corporal mayor a 3 (sobrepeso a obesidad) es difícil de observar en animales de vida libre y debe comprobarse mediante la anamnesis, estado dental, de uñas, etc. descartando que sea un animal proveniente de cautiverio. Debido a que hay poca acumulación de depósitos grasos subcutáneos, se puede medir la condición corporal mediante el "desarrollo" o apariencia muscular externa (por acumulación de tejido adiposo intramuscular), principalmente sobre húmero y fémur.

  - Sistema nervioso: evaluar la atención del animal a su entorno y su respuesta a estímulos. Debe existir coordinación motriz en los movimientos.

  - Sistema musculoesquelético: evaluar la integridad de las estructuras y movilidad de todas las articulaciones, además de la capacidad de uso de las garras para percharse. Las palmas deben estar íntegras, lisas y turgentes; las uñas íntegras, puntiagudas y no quebradizas. La ausencia de alguna uña por sí sola no es incapacitante, aunque pérdidas mayores podría dificultar la locomoción en vertical (esta sería una condición que podría impedir la liberación y debe ser evaluada con ejercicios).

  - Sistema visual: evaluar la integridad de los globos oculares y todas sus estructuras. Las pupilas deben ser puntiformes, lo contrario podría indicar algún grado de estrés y/o dolor. La pérdida parcial o total de visión también es una restricción para la liberación, ya que se han observado movimientos incoordinados e incluso caídas en animales con estas alteraciones.

- Sistema digestivo: observar la presencia de todas las piezas dentales, con caninos puntiagudos en *Choloepus* spp. Debe haber peristaltismo moderado (≈ 1 contracción/minuto; el primer sonido auscultable cuando comienza la contracción de los estómagos) y posiblemente se observen heces redondeadas, semi-secas y firmes en el recto.

- Exámenes complementarios: a continuación, se describen aquellos que se consideran estrictamente necesarios, pero podrán agregarse otros que se crean importantes según la situación. Se podría utilizar la radiografía y ecografía, por ejemplo, en el caso de sospecharse de una malformación congénita en un neonato (considerando las implicancias éticas de su liberación) o cuando se observen lesiones musculoesqueléticas que impliquen posibles fracturas.

  - Hematología: determinar coincidencia con valores normales descritos para la especie.

  - Bioquímica sanguínea: determinar coincidencia con valores normales descritos para la especie, especialmente de perfiles renal y hepático.

- Frotis: comprobar los recuentos celulares y evaluar sus características. También es posible detectar hemoparásitos, aunque esto puede significar un hallazgo normal en animales silvestres y no necesariamente tener implicancias en la salud del animal (e.g. filarias, *Trypanosoma* spp. y *Prosthenorchis* spp. en *Saguinus leucopus* (Soto-Calderón y col. 2016)).

• Evaluación etológica: para esta evaluación, se debe mantener al animal, por el tiempo que se estime determinado, en un encierro que permita su control y recaptura, pero a la vez, permita la evaluación de su comportamiento. El animal debe poder expresar libremente comportamientos naturales para la especie (percharse y moverse adecuadamente, posturas normales para descanso, búsqueda de alimento, bajar a orinar/defecar, etc.), no debe mostrar habituación al ser humanoy debe tener una actitud defensiva o huidiza.

• Evaluación morfológica/genética: está relacionada con la selección de un lugar de translocación, buscando evitar la contaminación genética. Se pueden registrar medidas morfométricas e idealmente recolectar muestras biológicas (pelo, sangre, saliva, etc.) para la identificación de especies/subespecies. El riesgo de depresión exogámica debe ser cuidadosamente sopesado frente al riesgo sustancial que la pérdida continua de diversidad genética y la endogamia suponen para la persistencia a largo plazo de las poblaciones (Edmands 2007; López y col. 2009; Frankham y col. 2011).

Se han descrito sistemas de marcaje al momento del ingreso, tales como las bandas con cintas de enmascarar en una extremidad (Plese y Moreno 2005), sin embargo, existe un alto riesgo de ingestión de este elemento, principalmente por *Choloepus* spp. que sienten mucha curiosidad por objetos extraños y tienden a usar la nariz y boca para explorarlos. No debiera existir nunca confusión si se mantiene el orden y registro con las jaulas, numerándolas y/o colgando fichas/pizarras identificatorias en cada una (que puede incluir información relevante del paciente), considerando que los animales deben manejarse individualmente. El marcaje permanente puede realizarse mediante microchip subcutáneo entre las escápulas, cuidando de no dañar el espéculo en los machos *Bradypus* spp. (Plese y Moreno 2005).

En caso de no poder realizarse una liberación/translocación inmediata, el animal deberá permanecer en cuarentena previa a la rehabilitación, en un área especial para este propósito. El hábitat de cuarentena debe tener las mismas características que el hábitat de mantenimiento y rehabilitación (Plese y Moreno 2005), aunque se deben respetar las distintas etapas de rehabilitación (1° movilidad restringida – 2° movilidad limitada – 3° movilidad ilimitada) según las necesidadesmédicas en ese periodo (Miller 2012). Una vez recuperado el animal, deberá ingresar a cuarentena nuevamente previo a su liberación. Para mayor detalle, se recomienda revisar los protocolos de cuarentena de la Comisión de Supervivencia de Especies de la UICN (Woodford 2000).

3.3 CONSIDERACIONES Y PROTOCOLOS

Con el fin de facilitar la categorización de los individuos admitidos y la toma de desiciones, según los protocolos que se presentan a continuación, se generaron sencillas líneas temporales que resumen los estados de desarrollo de ambos géneros de perezosos (neonato, infante, juvenil y adulto), relacionando pesos y edades aproximadas con ciertos eventos biológicos, como la lactancia, edad de independización y de madurez sexual, duración de la gestación y del periodo interparto (figura 34).

Figura 34. Líneas temporales de *Bradypus* spp. y *Choloepus* spp., en relación a sus categorías etarias, pesos y eventos biológicos significativos. d = días; m = meses; a = años; PIP = periodo interparto.
Fuentes: Taube y col. 2001; Soares y Carneiro 2002; Bezerra y col. 2007; registros de los autores.

3.3.1 *Bradypus* spp.

Tabla 5. Consideraciones y protocolos para la rehabilitación de perezosos de 3 dedos (*Bradypus* spp.) neonatos.

Categoría	NEONATO
Características físicas	- Peso: ≈ 250-300 g al nacimiento. Doblarán este peso durante el primer mes, alcanzando ≈ 500-600 g. - Puede haber presencia del cordón umbilical (que debe ser ligado, seccionado y desinfectado) o costra remanente. - Nacen con ojos abiertos, dientes (romos, blanco-amarillentos), lengua y mucosas pigmentadas, uñas desarrolladas (puntiagudas) y una capa de pelo fino inferior más una capa de pelo grueso superior, que cubre todo el cuerpo. El color de éste varía enormemente, entre tonos jaspeados de gris, blanco, negro y marrón. - Las palmas están cubiertas de pelo, por lo que no son evaluables como en *Choloepus* spp. - Los genitales están ocultos en un pliegue de la región perineal, lo que dificulta la determinación del sexo a esta edad.
Comportamiento	- Son precociales en cuanto a su desarrollo físico, aunque hay dependencia y confianza total hacia la madre. Muestran marcado reflejo “de abrazo” (adducción de garras y extremidades), sujetándose fuerte e instintivamente al cuerpo de la madre,

	principalmente sobre su abdomen pero también a su dorso o alguna extremidad, acomodándose a medida que ella se desplaza. - Requieren de cobijo, protección y estímulo materno. La interacción con el entorno que los rodea se da a través de ella. Es por esto que, cuando se crían artificialmente, se debe proporcionar un peluche a modo de "madre sustituta"; todo manejo (incluida la alimentación) se hará sobre esta, tratando de separarlos únicamente para las revisiones médicas o lavado del elemento. En general, *Bradypus* tiende a rechazar más los peluches como madre sustituta y prefiere mantenerse cobijado en las perchas. - Vocalizan ante cualquier situación de distrés, como por ejemplo la separación de la madre o al ser manipulados físicamente para una revisión. - Lactan y duermen permanentemente. - Orinan y defecan frecuentemente (≈ 1 vez al día). No es necesaria la estimulación de la región anogenital para este proceso. - Desde esta etapa ya son capaces de adquirir una postura defensiva, sujetos con las extremidades posteriores y abriendo/levantando las anteriores, para dar zarpazos.
Alimentación	- Se debe asegurar que la cría sea hidratada lo antes posible al momento del ingreso. Comenzar con electrolitos y transicionar gradualmente a leche de cabra. No probarán el alimento sólido hasta después del primer mes, aunque se describe que *B. variegatus* lo hace desde los 4 días de vida. - Al menos cada 2 horas, *ad libitum*, notando cuando ya no hay interés real por parte de la cría, cuidando de no sobrealimentar. Durante el primer mes de vida, también se debe alimentar durante la noche. - Hasta un 20% del peso corporal en ml por día. Ver capítulo 5 - Alimentación en cautiverio.
Encierro	- Incubadora con temperatura y humedad regulada (25-27°C, 80-90% HR) o encierro con manta térmica (ver capítulo 4 - Mantenimiento en cautiverio). Se recomiendan dimensiones mínimas de 40x30x40 cm. Se puede acolchar el piso con toallas, tela polar y/o sabanillas absorbentes para facilitar la limpieza.
Manejo médico	- En caso de estar el cordón umbilical aún presente, se debe suturar (sutura no absorbible multifilamento 3-0), seccionar y desinfectar (povidona yodada diluida). Se puede aplicar además alguna pomada antibiótica tópica. - Monitoreo de constantes vitales (frecuencia cardiaca 60-80 latidos/minuto, frecuencia respiratoria 10-20 ciclos/minuto, temperatura 32-34,5°C) y peristaltismo (≈ 2-3 contracciones/minuto). - Registro de peso diario, sobre el peluche (del cual se conoce el peso). - Son comunes los casos de hipotermia, anorexia, timpanismo y elevados niveles de estrés post traumático. Para este último caso, proporcionar rápidamente una "madre sustituta", cobijo, calor, penumbra y dejar al animal en un ambiente tranquilo por al menos una hora, si su condición no es crítica. - Es importante destacar la alta tasa de mortalidad ocurrida en individuos ingresados durante esta etapa, probablemente dada por el distrés y el cambio nutricional.

Figura 35. Neonatos de distintas edades (2 días, 2 semanas y 4 semanas aproximadamente, de izq. a der.) de *B. variegatus*.

Tabla 6. Consideraciones y protocolos para la rehabilitación de perezosos de 3 dedos (*Bradypus* spp.) infantes.

Categoría	INFANTE
Características físicas	- Peso: ≈ 500 g a 1,5 Kg. Esta categoría se ha definido en base a la información que se conoce sobre el tiempo que permanece la cría sobre la madre (hasta 7 meses). Alrededor de los 5 meses de edad, el animal ya debiera pesar 1 Kg. - La apariencia física externa no varía en mayor medida durante los primeros meses de edad. - La nariz debe observarse íntegra, no demasiado seca. - A veces los párpados presentan una leve descarga anaranjada, que se presume es cromodacriorrea por porfirinas en la alimentación (com. pers. Claudia Brieva). - Los dientes comienzan a adquirir pigmentación de las hojas que prueban, y se vuelven más afilados gradualmente. - Cerca de los 5 meses de edad, comienza a definirse el parche o espéculo que presentan los machos en el dorso (dimorfismo sexual).
Comportamiento	- Un animal que ingresa durante esta fase probablemente logró adquirir cierto aprendizaje de su madre, por lo que se debe fomentar cualquier comportamiento innato que se observe. - Todavía presentan reflejo “de abrazo”, aunque inicia un proceso de interacción mayor con su entorno, siempre a través de la madre. Comenzarán a olfatear las ramas y a probar lo que ella consuma gradualmente. - Ya no vocalizarán tanto al ser manipulados, aunque cabe destacar que un animal recién ingresado presentará un elevado grado de estrés post traumático y podrá emitir sonidos durante el periodo de acostumbramiento al nuevo lugar, cuidador, etc. Tienden a gruñir guturalmente y a defenderse con zarpazos. - Con cerca de 800 g de peso, la cría comenzará a explorar los alrededores por su cuenta, aunque siempre volviendo al cuerpo de la madre al presentir alguna amenaza. - Cerca del 1 Kg de peso, deberá comenzar el proceso de independización parcial, cuando la madre va abandonando a la cría pero aún permanece cerca. Esto puede imitarse retirando a la madre sustituta por periodos, idealmente al momento de la

	alimentación. Normalmente, *Bradypus* parece cómodo únicamente con las perchas de madera del encierro y no tenderá a buscar a la madre sustituta para protección, prefiriendo cobijarse entre la vegetación/enriquecimiento de su encierro.
Alimentación	- Durante los primeros meses, se puede ir ofreciendo una variedad de hojas, principalmente *Cecropia* spp. y sus frutos (sin cáscara), para que la cría comience a conocerlas. El consumo de éstas aumentará notoriamente una vez que las reconozca como seguras. Se pueden usar como método de enriquecimiento durante periodos de ejercicio al exterior, ofreciéndolas colgadas y mojadas primero cerca de la madre sustituta y luego cada vez más lejos. - Es muy raro que un infante rechace las hojas como alimento pero, en caso de ocurrir, se pueden ofrecer hechas papilla mediante biberón, hasta 20 % de su peso corporal en mililitros o gramos por día. - El destete debe ser gradual (ver capítulo 5 - Alimentación en cautiverio). En general, el *Bradypus* rechaza la leche antes que el *Choloepus*, probablemente a causa del manejo involucrado (se habitúan con mayor dificultad y evitan ser manipulados).
Encierro	- La incubadora y/o jaula siempre debe contar con perchas naturales de madera, de 2 cm de diámetro aproximadamente, para permitir el desarrollo de los comportamientos innatos de la especie. - Con cerca de 800 gr de peso, se puede proveer más espacio (trasladar de la incubadora a una jaula de al menos 80x60x80 cm también con perchas a distintas alturas), aún en un ambiente con temperatura/humedad controlada. Durante algunas horas al día, se debe trasladar a la cría abrazada a su madre sustituta a un área exterior de ejercicio, donde pueda exponerse al sol y estimular sus sentidos. A partir de esta etapa, también se pueden favorecer algunas aproximaciones intraespecíficas, idealmente a través de las jaulas o en las áreas de ejercicios, como estímulo social, visual y olfatorio, siempre con vigilancia. - Cerca del 1 Kg (coincidente con el proceso de independización parcial) se debe promover en gran medida el ejercicio, en áreas especiales al exterior donde la cría pueda desarrollar su motricidad y mantener su masa muscular. También se puede comenzar a apagar por ciertos periodos los sistemas de regulación de temperatura/humedad. Una caja de transporte (caja plástica, higiénica) con perchas puede pasar a ser la zona de confort del infante, reemplazando a la madre sustituta al momento de salir a ejercitar o alimentarse.
Manejo médico	- A esta edad, la cría es menos suceptible a enfermedades infecciosas ya que hay un mayor desarrollo del sistema inmune, debido probablemente a que el animal ingresó habiendo ingerido el calostro de la madre, sin embargo, se deben considerar situaciones como las presentadas para neonatos. - Se debe mantener un registro del peso cada 3 días, monitoreando además las constantes vitales mencionadas para neonatos (no hay variación en los rangos).

Figura 36. Madre de *B. variegatus* junto a su cría de aproximadamente 2 meses.

Figura 37. Infantes de *B. variegatus* perchados dentro de las incubadoras.

Tabla 7. Consideraciones y protocolos para la rehabilitación de perezosos de 3 dedos (*Bradypus* spp.) juveniles.

Categoría	JUVENIL
Características físicas	- Peso: 1,5 a 2,5 Kg. - La apariencia física externa es similar a la de un adulto, aunque el tamaño es menor. - Presentan dientes puntiagudos y filosos, que ya estarán teñidos de negro/verde oscuro por la pigmentación de las hojas que consumen.
Comportamiento	- Se considera la etapa de transición en la que la cría es apartada por su madre pero aún permanece con ella (independización parcial) hasta que adquiere la experiencia y confianza necesaria para separarse totalmente (independización total).A esta edad el animal debe ser capaz de moverse con facilidad y seguridad a través de las ramas, de buscar refugio y de identificar las hojas que puede comer, es decir, ya demuestra comportamientos innatos de la especie. - Al sentirse amenazados, adoptarán la postura defensiva clásica (perchado de miembros posteriores, prácticamente sentado, abduciendo las extremidades anteriores) y pueden

	vocalizar (gruñido gutural) al ser manipulados. - Esta etapa puede considerarse como un punto seguro para la liberación de un individuo clínicamente y etológicamente sano.
Alimentación	- Dieta basada exclusivamente en una variedad de hojas (*Cecropia* spp. y sus frutos, *Pterocarpus* spp., *Erythrina* spp., etc.). Éstas deben entregarse colgadas y mojadas en distintos lugares del encierro, a modo de enriquecimiento. - Al igual que con los adultos, cuando ingresan a esta edad la alimentación puede representar una complicación ya que probablemente ya hayan desarrollado el gusto solamente por algunos tipos de hojas. Por lo tanto, se debe ofrecer una amplia variedad (idealmente conociendo su región de origen y disponibilidad en esa zona) y observar su aceptación.
Encierro	- En este periodo se recomienda trasladar al animal a un encierro al exterior permanentemente (encierro de pre-liberación), donde tenga espacio y perchas/ramas/árboles suficientes para ejercitar sin necesidad de ser manipulado físicamente por el cuidador. - Se debe proveer un encierro amplio (mínimo 20 m^2 y una altura de 3 metros), que entregue opciones al animal (refugio, ejercicio, alimentación) y permita expresar comportamientos naturales para la especie. Los tipos de malla utilizables se describen en el capítulo siguiente, pero se debe favorecer la exposición a las condiciones ambientales naturales de la zona. Se ha descrito la utilización de malla fina contra mosquitos, por ejemplo, sin embargo, esto disminuye la exposición a radiación solar, evita la colonización normal por polillas Pyralidae y previene la picadura de insectos hematófagos, a los que se verán expuestos de todas maneras luego de la liberación. - El piso del hábitat debe ser de tierra blanda y cobertura vegetal natural nativa; debe mantenerse limpio, húmedo y libre de rocas y elementos afilados que puedan causar lesiones en caso eventual de una caída. Se debe incorporar en la vegetación una pequeña pila de agua, en lo posible corriente, donde tenga opciones para beber, refrescarse o defecar (Plese y Moreno 2005). Otra opción es proporcionar agua en un bebedero (bowl de cerámica o acero inoxidable) en el piso, que se deberá renovar diariamente.
Manejo médico	- Las condiciones más comunes que se dan a esta edad son traumáticas (caídas, atropellos, etc.) probablemente debido a que el animal está independizándose y comenzando a explorar el territorio, por lo que tiende a moverse más, ocurren encuentros agonísticos con otros individuos e incluso a se acercan a asentamientos humanos. - No es necesario tomar el peso tan frecuentemente como en neonatos e infantes, pero se debe mantener un registro idealmente 1 vez por semana para evaluar la condición general y determinar si hay ganancia o pérdida a lo largo del tratamiento/proceso de rehabilitación. Las constantes vitales pueden monitorearse bajo contención física suave (frecuencia cardiaca 40-90 latidos/minuto, frecuencia respiratoria 10-30 ciclos/minuto, temperatura 32-37° C y peristaltismocon ≈ 1 contracción/minuto).

Figura 38. Juveniles (izq. y medio) y adulto (der.) de *B. variegatus* en encierros al aire libre, con mayor disponibilidad de espacio y complejidad de ramas.

Tabla 8. Consideraciones y protocolos para la rehabilitación de perezosos de 3 dedos (*Bradypus* spp.) adultos.

Categoría	ADULTO
Características físicas	- Peso: > 2,5 Kg. El peso promedio para adultos completamente desarrollados de vida libre es de hasta 3,5 Kg. - Aparentemente, la madurez sexual anatómica y fisiológica se alcanzaría entre los 2 y 3 años de edad. En machos adultos, elparche dorsal/espéculo comienza a presentar cambio en las tonalidades en época de apareamiento.
Comportamiento	- Son animales solitarios, que se encontrarán exclusivamente para el apareamiento, para luego separarse nuevamente. Las conductas agonísticas son frecuentes entre machos. - Esta categoría se considera como una etapa segura para liberación inmediata si el animal se encuentra clínica y etológicamente sano.
Alimentación	- Dieta basada exclusivamente en una variedad de hojas (*Cecropia* spp. y sus frutos, *Pterocarpus* spp., *Erythrina* spp., etc.). Éstas deben entregarse colgadas e idealmente mojadas en distintos lugares del encierro, a modo de enriquecimiento. - Al igual que con los juveniles, la alimentación puede representar una complicación ya que a esta edad ya han desarrollado el gusto solamente por algunos tipos de hojas. Por lo tanto, se debe ofrecer una amplia variedad (idealmente conociendo su región de origen y disponibilidad en esa zona) y observar su aceptación mientras el animal permanece en observación o tratamiento.
Encierro	- Se debe proveer un encierro amplio (mínimo 20 m^2 y una altura de 3 metros) si no existen hallazgos al examen clínico general; al aire libre, con abundantes ramas, lianas y vegetación, que entregue opciones al animal (refugio, ejercicio, alimentación) y permita expresar comportamientos naturales para la especie. Entregar espacios de sol y sombra, con sitios frondosos para esconderse y descansar, idealmente en la parte alta del encierro. No olvidar proveer una fuente de agua (mismas recomendaciones que para

	juveniles).
Manejo médico	- Las condiciones más comunes que se dan a esta edad son traumáticas, probablemente debido a conductas agonísticas entre machos, lo que genera caídas, y/o a que el animal se desplaza en busca de una pareja reproductiva, siendo propenso a sufrir atropellos, mordidas de perro, electrocuciones, etc. - Determinar si hay ganancia o pérdida a lo largo del tratamiento/proceso de rehabilitación. Las constantes vitales pueden monitorearse bajo contención física (similares a las descritas para juveniles).

Figura 39. Hembra adulta en hábitat de rehabilitación de UNAU.
Imagen: Plese y Moreno 2005.

3.3.2 *Choloepus* spp.

Tabla 9. Consideraciones y protocolos para la rehabilitación de perezosos de 2 dedos (*Choloepus* spp.) neonatos.

Categoría	NEONATO
Características físicas	- Peso: ≈ 300-450 g al nacimiento. Doblarán este peso durante el primer mes, alcanzando ≈ 600-900 g. - Puede haber presencia del cordón umbilical (que debe ser ligado, seccionado y desinfectado) o costra remanente. A veces pueden quedar restos de placenta rodeando alguna extremidad ("anillo placentario") que deben ser seccionados. - Nacen con ojos abiertos, dientes (romos, blanco-amarillentos), uñas desarrolladas (puntiagudas) y una capa de pelo corto y brillante en todo el cuerpo, excepto en palmas y morro. El color de éste varía enormemente, desde tonos beige hasta marrón oscuro. - La nariz se puede observar arrugada, pero las palmas deben estar turgentes. - Se puede determinar el sexo mediante observación directa de los genitales,

	exponiéndolos suavemente.
Comportamiento	- Son precociales en cuanto a su desarrollo físico, aunque hay dependencia y confianza total hacia la madre. Muestran marcado reflejo "de abrazo" (adducción de garras y extremidades), sujetándose fuerte e instintivamente al cuerpo de la madre, principalmente sobre su abdomen pero también a su dorso o alguna extremidad, acomodándose a medida que ella se desplaza. - Requieren de cobijo, protección y estímulo materno. La interacción con el entorno que los rodea se da a través de ella. Es por esto que, cuando se crían artificialmente, se debe proporcionar un peluche a modo de "madre sustituta"; todo manejo (incluida la alimentación) se hará sobre esta, tratando de separarlos únicamente para las revisiones médicas o lavado del elemento. *Choloepus* tiende a aceptar mejor los peluches que *Bradypus*. - Vocalizan/emiten un quejido ante cualquier situación de distrés, como por ejemplo la separación de la madre o al ser manipulados físicamente para una revisión. - Lactan y duermen permanentemente. - Orinan y defecan frecuentemente (≈ 1 vez al día). No es necesaria la estimulación de la región anogenital para este proceso. - No adoptan posturas defensivas hasta cerca de los 30 días.
Alimentación	- Se debe asegurar que la cría sea hidratada lo antes posible al momento del ingreso. Comenzar con electrolitos y transicionar gradualmente a leche de cabra; no probarán el alimento sólido hasta después del primer mes. - Al menos cada 2 horas, *ad libitum*, notando cuando ya no hay interés real por parte de la cría, cuidando de no sobrealimentar. Durante el primer mes de vida, también se debe alimentar durante la noche. - Hasta un 20% del peso corporal en ml por día. Ver capítulo 5 - Alimentación en cautiverio.
Encierro	- Incubadora con temperatura y humedad regulada (25-27°C, 80-90% HR) o encierro con manta térmica (ver capítulo 4 - Mantenimiento en cautiverio). Se recomiendan dimensiones mínimas de 40x30x40 cm. Se puede acolchar el piso con toallas, tela polar y/o sabanillas absorbentes para facilitar la limpieza.
Manejo médico	- En caso de estar el cordón umbilical aún presente, se debe suturar (sutura no absorbible multifilamento 3-0), seccionar y desinfectar (povidona yodada diluida). Se puede aplicar además alguna pomada antibiótica tópicamente. - Monitoreo de constantes vitales (frecuencia cardiaca 60-80 latidos/minuto, frecuencia respiratoria 10-20 ciclos/minuto, temperatura 34,5-37,5°C) y peristaltismo (≈ 2-3 contracciones/minuto). - Registro de peso diario, sobre el peluche (del cual se conoce el peso). - Son comunes los casos de hipotermia, anorexia, timpanismo y elevados niveles de estrés post traumático. Para este último caso, proporcionar rápidamente una "madre sustituta", cobijo, calor, penumbra y dejar al animal en un ambiente tranquilo por al menos una hora, si su condición no es crítica. - Es importante destacar la alta tasa de mortalidad ocurrida en individuos ingresados durante esta etapa, probablemente dada por el distrés y el cambio nutricional.



Figura 40. Neonatos de *C. hoffmanni* de distintas edades, las dos primeras (izq.) de tan solo unas horas de nacidos y las últimas (der.) de 1 día y 2 semanas de edad, respectivamente.

Tabla 10. Consideraciones y protocolos para la rehabilitación de perezosos de 2 dedos (*Choloepus* spp.) infantes.

Categoría	INFANTE
Características físicas	- Peso: ≈ 600 g a 2 Kg, considerando un periodo desde el día 31 hasta el año de edad. - La apariencia física externa no varía en mayor medida durante los primeros meses de edad. La tasa de crecimiento registrada en animales criados en cautiverio es de ≈ 200 g por mes. - La nariz y las palmas deben estar siempre íntegras y turgentes. - Los dientes comienzan a adquirir pigmentación de las hojas que prueban y se tornan filosos gradualmente.
Comportamiento	- Un animal que ingresa durante esta fase probablemente logró adquirir cierto aprendizaje de su madre, por lo que se debe fomentar cualquier comportamiento innato que se observe. - Todavía presentan reflejo “de abrazo”, aunquen inicia un proceso de interacción mayor con su entorno, siempre a través de la madre. Comenzarán a olfatear las ramas y a probar lo que ella consuma gradualmente. A veces se percharán con alguna extremidad e intentarán atrapar las hojas (comportamientos innatos de la especie). *Choloepus* tiende a oler, lamer y morder para reconocer cualquier objeto o alimento nuevo. - Ya no vocalizarán tanto al ser manipulados, aunque cabe destacar que un animal recién ingresado presentará un elevado grado de estrés post traumático y podrá emitir sonidos durante el periodo de acostumbramiento al nuevo lugar, cuidador, etc. También intentarán morder a quien lo maneje. - Con cerca de 1Kg de peso, la cría comenzará a explorar los alrededores por su cuenta, aunque siempre volviendo al cuerpo de la madre al presentir alguna amenaza. - Cerca de los 1,5 Kg de peso, deberá comenzar el proceso de independización parcial, cuando la madre va abandonando a la cría pero aún permanece cerca. Esto puede imitarse retirando a la madre sustituta por periodos, idealmente al momento de la alimentación.

Alimentación	- Durante los primeros meses, se puede ir ofreciendo una variedad de hojas (*Terminalia* spp., *Pterocarpus* spp., *Erythrina* spp., etc.) para que la cría comience a conocerlas. El consumo de éstas aumentará significativamente una vez que las reconozca como seguras. Se pueden usar como método de enriquecimiento durante periodos de ejercicio al exterior, ofreciéndolas colgadas primero cerca de la madre sustituta y luego cada vez más lejos. - Es muy raro que un infante rechace las hojas como alimento pero, en caso de ocurrir, se pueden ofrecer hechas papilla mediante biberón, hasta 20 % de su peso corporal en mililitros o gramos por día. - El destete debe ser gradual (ver capítulo 5 - Alimentación en cautiverio).
Encierro	- La incubadora y/o jaula siempre debe contar con perchas naturales de madera, de ≈ 2 cm de diámetro aproximadamente, para permitir el desarrollo de los comportamientos innatos de la especie. - Con cerca de 1Kg de peso, se puede proveer más espacio (trasladar de la incubadora a una jaula de al menos 80x60x80 cm también con perchas a distintas alturas), aún en un ambiente con temperatura/humedad controlada. Durante algunas horas al día, se debe trasladar a la cría junto a su madre sustituta a un área exterior de ejercicio, donde pueda exponerse al sol y estimular sus sentidos. A partir de esta etapa, también se pueden favorecer algunas aproximaciones intraespecíficas, idealmente a través de las jaulas o en las áreas de ejercicios, como estímulo social, visual y olfatorio, siempre con vigilancia. - Cerca de los 1,5 Kg (coincidente con el proceso de independización parcial) se debe promover en gran medida el ejercicio, en áreas especiales al exterior donde la cría pueda desarrollar su motricidad y mantener su masa muscular. También se pueden apagar los sistemas de regulación de temperatura/humedad intermitentemente. Una caja de transporte (caja plástica, higiénica) con perchas puede pasar a ser la zona de confort del infante, reemplazando a la madre sustituta (peluche) al momento de salir a ejercitar o alimentarse.
Manejo médico	- A esta edad, la cría es menos suceptible a enfermedades infecciosas ya que hay un mayor desarrollo del sistema inmune, debido probablemente a que el animal ingresó habiendo ingerido el calostro de la madre, sin embargo, se deben considerar situaciones como las presentadas para neonatos. - Se debe mantener un registro del peso cada 3 días, monitoreando además las constantes vitales mencionadas para neonatos (no hay variación en los rangos).

Figura 41. Infante *C. hoffmanni* de aproximadamente 30 días de edad en rehabilitación con crianza artificial (madre sustituta).

Figura 42. Infante *C. hoffmanni* de aproximadamente 3 meses de edad en rehabilitación. Nótese que ya no utiliza la madre sustituta, permanece perchado y la caja de transporte ha pasado a ser una zona de confort. En ésta, se puede transportar hasta la zona de ejercicio al aire libre y estimular la búsqueda de alimento y conductas innatas de la especie.



Figura 43. *C. hoffmanni* hembra adulta (con su cría infante) en rehabilitación por fractura ulnar. El infante tenía una edad aproximada de 30 días, 40 días y 60 días (de izq. a der.). Se observa la transición de olfateo hasta probar el alimento de la madre e incluso alejarse de ella para consumirlo.

Tabla 11. Consideraciones y protocolos para la rehabilitación de perezosos de 2 dedos (*Choloepus* spp.) juveniles.

Categoría	JUVENIL
Características físicas	- Peso: 2 a 4 Kg. - La apariencia física externa es similar a la de un adulto, aunque el tamaño es menor. - Presentan dientes puntiagudos y filosos, especialmente los caninos, que ya estarán teñidos de negro/verde oscuro por la pigmentación de las hojas que consumen.
Comportamiento	- En esta etapa, la cría adquiere la experiencia y confianza necesaria para separarse de la madre (independización total). - A esta edad el animal debe ser capaz de moverse con facilidad y seguridad a través de las ramas, de buscar refugio y de identificar las hojas que puede comer, es decir, ya demuestra comportamientos innatos de la especie.
Alimentación	- Dieta basada exclusivamente en una variedad de hojas (*Terminalia* spp., *Pterocarpus* spp., *Erythrina* spp., etc.). Éstas deben entregarse colgadas e idealmente mojadas en distintos lugares del encierro, a modo de enriquecimiento. - Al igual que con los adultos, la alimentación puede representar una complicación ya que a esta edad probablemente ya hayan desarrollado el gusto solamente por algunos tipos de hojas. Por lo tanto, se debe ofrecer una amplia variedad (idealmente conociendo su región de origen y disponibilidad en esa zona) y observar su aceptación.
Encierro	- En este periodo se recomienda trasladar al animal a un encierro al exterior permanentemente (encierro de pre-liberación), donde tenga espacio y perchas/ramas/árboles suficientes para ejercitar sin necesidad de ser manipulado físicamente por el cuidador. - Se debe proveer un encierro amplio (mínimo 20 m^2 y una altura de 3 metros), que entregue opciones al animal (refugio, ejercicio, alimentación) y permita expresar comportamientos naturales para la especie. Los tipos de malla utilizables se describen en el capítulo siguiente, pero se debe favorecer la exposición a las condiciones ambientales naturales de la zona. Se ha descrito la utilización de malla fina contra mosquitos, por ejemplo, sin embargo, esto disminuye la exposición a radiación solar,

	evita la colonización normal por polillas Pyralidae y previene la picadura de insectos hematófagos, a los que se verán expuestos de todas maneras luego de la liberación. - El piso del hábitat debe ser de tierra blanda y cobertura vegetal natural nativa; debe mantenerse limpio, húmedo y libre de rocas y elementos afilados que puedan causar lesiones en caso eventual de una caída. Se debe incorporar en la vegetación una pequeña pila de agua, en lo posible corriente, donde tenga opciones para beber, refrescarse o defecar (Plese y Moreno 2005). Otra opción es proporcionar agua en un bebedero (bowl de cerámica o acero inoxidable) en el piso, que se deberá renovar diariamente.
Manejo médico	- Las condiciones más comunes que se dan a esta edad son traumáticas (laceraciones por alambre de púas, mordidas de perro, etc.) probablemente debido a que el animal está independizándose y comenzando a explorar el territorio, por lo que tiende a moverse más, ocurren encuentros agonísticos con otros individuos e incluso a se acercan a asentamientos humanos. - No es necesario tomar el peso tan frecuentemente como en neonatos e infantes, pero se debe mantener un registro idealmente 1 vez por semana para evaluar la condición general y determinar si hay ganancia o pérdida a lo largo del tratamiento/proceso de rehabilitación. Las constantes vitales probablemente logren monitorearse únicamente bajo anestesia (frecuencia cardiaca 40-70 latidos/minuto, frecuencia respiratoria 10-20 ciclos/minuto, temperatura 34-37°C y peristaltismocon ≈ 1 contracción/minuto).

Figura 44. *C. hoffmanni* juveniles en rehabilitación (izq. y medio) y encierro exterior de pre-liberación adecuado (der.).

Tabla 12. Consideraciones y protocolos para la rehabilitación de perezosos de 2 dedos (*Choloepus* spp.) adultos.

Categoría	ADULTO
Características físicas	- Peso: 3 a 4 Kg (pre-adulto, madurez sexual) y > 4 Kg (adulto). Animales en cautiverio pueden alcanzar hasta los 12 Kg de peso. - En la etapa de pre-adulto, el animal alcanzaría la madurez sexual anatómica y fisiológicamente, sin embargo, recién en la etapa de adulto su contextura física y comportamiento (conductas sociales) le permitirían encontrar una pareja, pelear por

	esta y reproducirse en vida silvestre.
Comportamiento	- Durante la transición de juvenil a adulto, se ha descrito que las hembras alcanzarían la madurez sexual a los 3-3.5 años mientras que los machos lo harían entre los 4-5 años. - Son animales solitarios, que se encontrarán exclusivamente para el apareamiento, para luego separarse nuevamente. Las conductas agonísticas son frecuentes entre machos. - El pre-adulto (> 3 Kg), se considera una etapa segura para liberación inmediata o post rehabilitación (si el proceso de crianza y/o manejo fue el adecuado).
Alimentación	- Dieta basada exclusivamente en una variedad de hojas (*Terminalia* spp., *Pterocarpus* spp., *Erythrina* spp., etc.). Éstas deben entregarse colgadas e idealmente mojadas en distintos lugares del encierro, a modo de enriquecimiento. - Al igual que con los juveniles, la alimentación puede representar una complicación ya que a esta edad ya han desarrollado el gusto solamente por algunos tipos de hojas. Por lo tanto, se debe ofrecer una amplia variedad (idealmente conociendo su región de origen y disponibilidad en esa zona) y observar su aceptación.
Encierro	- Se debe proveer un encierro amplio (mínimo 20 m^2 y una altura de 3 metros) al aire libre, con abundantes ramas, lianas y vegetación, que entregue opciones al animal (refugio, ejercicio, alimentación) y permita expresar comportamientos naturales para la especie. Entregar espacios de sol y sombra, con sitios frondosos para esconderse y descansar, idealmente en la parte alta del encierro. No olvidar proveer una fuente de agua (mismas recomendaciones que para juveniles).
Manejo médico	- Las condiciones más comunes que se dan a esta edad son traumáticas, probablemente debido a conductas agonísticas y/o a que el animal se desplaza en busca de una pareja reproductiva, siendo propenso a sufrir atropellos, mordidas de perro, electrocuciones, etc. - Determinar si hay ganancia o pérdida a lo largo del tratamiento/proceso de rehabilitación. Las constantes vitales probablemente logren monitorearse únicamente bajo anestesia (similares a las descritas para juveniles).

3.4 LIBERACIÓN

Para la liberación, existen numerosas consideraciones técnicas (Hall 2005), pero se deben recordar especialmente las siguientes:

- En relación al animal

  - **Procedencia:** individuos de distintas zonas tienen preferencias diferentes por los tipos de alimentos disponibles, poseen anticuerpos y/o son portadores de distintas enfermedades y representan un riesgo epidemiológico (MMA 1996), pertenecen a núcleos familiares particulares, etc. Es por estos motivos que se debe procurar liberar a cada individuo lo más cerca posible de donde fue hallado, siempre que esto no represente un riesgo para el mismo (e.g. zona urbana con perros ferales). De ser así, deberá planificarse su translocación a otro sitio.

  - **Evaluación clínica y etológica:** el animal debe tener adecuadas capacidades físicas y saber interactuar socialmente con sus congéneres para sobrevivir. No es ético liberar a un individuo

que carezca de dichas habilidades, ya que probablemente fallezca tempranamente por inanición, cacería, etc.

- **Evaluación genética:**la translocación de animales puede producir contaminación genética, derivando en pérdida de diversidad por hibridización (MMA 1996).

- En relación al sitio de liberación

  - **Abundancia de alimento y refugio:** se debe conocer el uso de suelos y la disponibilidad de árboles del sitio de liberación/translocación. Recordar que cada perezoso tiene predilección solamente por cierto tipo de especies.
  - **Capacidad de carga animal:**se debe conocer el rango de hábitat y la población de perezosos en el sitio de liberación para evaluar si es factible su introducción en esa zona. Es posible que machos juveniles sean desplazados y/o atacados por otros.

- En relación a la liberación o translocación

  - **Tipo de liberación/translocación:** dura o blanda, según lo requiera cada caso.

    La liberación dura implica un tiempo nulo o mínimo para el animal para aclimatarse al área y ausencia de soporte (alimenticio, refugio, etc.) posterior. Este tipo de liberaciones son comunes cuando se admiten perezosos juveniles o adultos que fueron retirados de una situación o zona de riesgo (e.g. zona urbana con cables eléctricos, acoso por perros ferales, etc.) y se determina que están clínicamente y etológicamente sanos. En estos casos, lo ideal es determinar una zona de liberación o translocación lo antes posible, sin embargo, el mayor problema es que generalmente no hay tiempo suficiente para realizar mayores estudios del sitio seleccionado.

    La liberación blanda, por su parte, implica que los animales se mantienen en un área cerrada en el sitio de liberación durante un período de tiempo antes de la liberación, para su aclimatación. Después de que los animales son liberados, pueden recibir asistencia variable, como la provisión continua de alimentos en o cerca del encierro de liberación. Este tipo de liberación es el ideal para individuos criados en cautiverio; los encierros de pre-liberación mencionados anteriormente pueden contar con una o más compuertas, idealmente en la parte superior, que puedan abrirse y permanecer así cuando se determine que el animal es capaz de valerse por si mismo y demuestra conductas innatas. Esto otorga la opción al animal de decidir cuando salir o ingresar nuevamente al encierro. Se pueden conectar cuerdas o lianas a las compuertas que lleguen hasta árboles cercanos, para evitar que el perezoso deba desender al piso para explorar la zona. Se puede continuar proveyendo alimento diariamente y luego intercaladamente hasta que el animal abandone para siempre el encierro.

    El principal problema de la liberación blanda son los costos asociados a la construcción de los encierros. A su vez, no es conveniente liberar perezosos permanentemente en la misma zona

sin conocer la genética de la población, la capacidad de carga de la zona y monitorear las conductas y supervivencia posteriores a la liberación.

Es de suma importancia involucrar a las comunidades locales en el proceso de conservación de estas especies. Quien rescata a un individuo, en general forma un vínculo afectivo inmediato y se ve interesado en el proceso posterior de rehabilitación. Esta instancia, así como la de liberación, deben aprovecharse para informar y educar sobre las amenazas que sufren los perezosos en la actualidad y como podemos evitarlas, además de inculcar su valor ecosistémico. Algunas liberaciones pueden planificarse con la presencia de niños y autoridades para que, en un ambiente respetuoso, puedan tomar fotografías y disfrutar de ese momento en particular. Asimismo, los habitantes de ese sitio pueden actuar como "guardianes" y sentirse responsabilizados por el cuidado de cada individuo. Se sabe que este tipo de acciones educativas tiene un valor e impacto para la conservación mucho mayor que la rehabilitación en si (Rojano y col. 2014).

3.5 SEGUIMIENTO POST LIBERACIÓN

No existen estudios publicados que hayan evaluado objetivamente la efectividad del proceso de rehabilitación en perezosos mediante un seguimiento post liberación. El escenario ideal sería monitorear a cada animal por al menos un año (ciclo estacional completo) posterior a su liberación, sin embargo, esta parte integral de la rehabilitación generalmente se omite por falta de recursos económicos, tiempo, dificultades para encontrar un dispositivo de seguimiento adecuado para la especie, etc.

En general, los centros de rehabilitación han utilizado métodos como la identificación por marcas, como el coloreado de las uñas, o la identificación individual con seguimiento visual. Estos métodos no logran una detectabilidad alta, no funcionan bien para densidades bajas de individuos, no son aplicable a ciertos hábitats (senderos disponibles), los observadores varían en su capacidad de detectar a los animales (lo que genera sesgos) y requieren gran esfuerzo físico y tiempo en terreno (de la Maza y Bonacic 2013).

Por su parte, los pocos estudios publicados que se han realizado con seguimiento mediante dispositivos de seguimiento como radiocollares(Cassano y col. 2011;Falconi y col. 2015;Fernández Giné y col. 2015; Voirin 2015), han buscado describir patrones de movimiento de las especies, niveles de actividad, alimentación, etc., y no la efectividad de la rehabilitación mediante la medición de la supervivencia del individuo en la naturaleza.Cabe destacar que estos estudios mencionados ayudan enormemente a conocer la biología normal de los perezosos, haciendo más fácil llevar a cabo estudios que comprueben la supervivencia y conductas de individuos rehabilitados, por ejemplo.

Existe un reporte de translocación de cinco *B. torquatus* encontrados cerca de zonas urbanas (Chiarello y col. 2004). Estos individuos fueron monitoreados con radiocollares por 3 años y los

resultados mostraron que la variación en los patrones de movimiento y alimentación no fueron significativos en relación al tiempo post translocación. Esto demostró que esta especie podría ser bastante plástica para ser translocada pero, aun así, se recomienda el seguimiento por al menos un año. Otro estudio (Mendoza y col. 2015), que caracterizó el uso de recursos en 68 adultos y 12 sub-adultos de *B. variegatus* y *C. hoffmanni*, determinó que el perezoso de dos dedos poseía una mayor plasticidad y resiliencia ante los cambios de en un ambiente agrícola.

El tipo de collar a utilizar todavía representa algunos desafíos. Existen múltuples marcas y la tecnología evoluciona día a día pero, en términos generales, el collar debe ser liviano (menos del 5% del peso del animal) y de un material resistente al agua, la humedad y los rasquidos del perezoso (e.g. correa de cuero, neopren o cable de acero inoxidable cubierto en PVC flexible).Una complicación frecuente que presentan los collares es la recepción en medio de ambientes selváticos densos, ya sea un sistema por telemetría o GPS, en donde se pierde la señal en tiempo real con facilidad. Se ha notado mayor efectividad en los dispositivos que graban los datos y luego deben ser recuperados del mismo (com. pers. Rebecca Cliffe). Es así que Rory Wilson y Becky Cliffe están trabajando con un dispositivo en formato de mochila, creado especialmente para perezosos, que contiene acelerómetros, magnetómetros, sensores de presión, temperatura y luz, y registra información detallada de la biología de estas especies[10]. Los sensores de mortalidad de los collares convencionales no son efectivos en perezosos, ya que pueden permanecer más de 4 horas inmóviles, descansando.



Figura 45. *B. variegatus* con radiocollar (izq.).Fuente: www.theslothinstitutecostarica.org. *B. variegatus* con mochila y análisis temporo-espacial de datos obtenidos (der.). Imagen: Becky Cliffe.

[10]http://beckycliffe.com/sloth-backpack-project/

CAPÍTULO 4: MANTENIMIENTO EN CAUTIVERIO

Imagen: Mark Kenward, Drusillas Park – Reino Unido

MANTENIMIENTO EN CAUTIVERIO

4.1 GENERALIDADES

Existen diversas consideraciones si se escoge mantener a esta especie en cautiverio y en exhibición permanente. A modo general, se debe considerar que se trata de especies solitarias y estrictamente arborícolas. Se recomienda mantenerlos individualmente, aunque se ha visto que perezosos de la misma especie y ambos sexos pueden llegar a tolerarse si tienen alimento y refugio propio, pudiendo incluso llegar a dormir juntos (Avey-Arroyo 2002). Por otra parte, en la naturaleza*Choloepus* spp. y *Bradypus* spp. son especies simpátricas, comparten el mismo hábitat. Sin embargo, no es recomendable mezclarlas en condiciones de cautiverio (Plese y Moreno 2005). Recordando además que *Bradypus* spp. es mayormente diurno y *Choloepus* spp. mayormente nocturno, pueden adaptarse los fotoperiodos para la exhibición en caso de zoológicos.

A pesar de que los encierros pueden ser bastante altos y complejos con las ramas y árboles agregados, se debe tratar de facilitar la limpieza y la observación de los individuos en él. Además, se debe tener precaución con el sustrato utilizado en el piso ya que, como se mencionó anteriormente, consumen material orgánico del suelo naturalmente. Si se tratara de un sustrato sintético, existe riesgo de que lo consuman y se produzca una obstrucción gástrica o intestinal.

Figura 46. Infante de *C. hoffmanni* ingiriendo tierra.

4.2 ENCIERROS Y EXHIBIDORES

En el caso de neonatos e infantes durante los primeros meses, es ideal mantenerlos en incubadoras que permitan un control riguroso del ambiente (25-27°C, 80-90% HR), tal como se indica en el capítulo 3 - Rehabilitación. Si no se cuenta con incubadoras, una alternativa es generar un encierro

con ambiente semi cerrado pero con buena ventilación, como una caja plástica organizadora, con una manta térmica eléctrica en su interior (regulada en la configuración mínima). A esta se le deben hacer múltiples agujeros de ventilación e incluso se puede recortar parte de su tapa y remplazarla por una malla fina forrada en plástico, sujetada con amarras plásticas. El piso de la incubadora o de la caja debe ser cubierto con toallas, tela polar y/o sabanillas para proveer un sustrato cómodo, absorber las excreciones del animal y facilitar la limpieza. Se debe tener precaución con las hilachas de las telas, que pueden enrredarse fácilmente en las uñas de las crías.

Es espacio provisto debe ser de al menos 40x30x40 cm para neonatos y de 80x60x80 cm para infantes, y debe contar con ramas o perchas de 1,5-2 cm de diámetro para estimular la motricidad de la cría.

Si no se cuenta con la madre y/o se debe criar al animal a mano, se debe proveer de un peluche a modo de madre sustituta que permita a la cría aferrarse a este en busca de calor y confort.

Figura 47. Unidad de Cuidados Intensivos (UCI) de Neonatales con incubadoras (izq.); neonato de *C. hoffmanni* con peluche (der.).

Es importante que los infantes comiencen a estimularse en mayor medida, ya que inician un periodo de mayor confianza y curiosidad por su medio. Deben ejercitar para favorecer el desarrollo muscular temprano y desarrollar la coordinación motriz innata de la especie. Para esto, se debe proveer de un espacio mayor que el de las incubadoras, pudiendo pasar periodos del día (paulatinamente más prolongados) en un exhibidor que pasará a ser el permanente.

Figura 48. Infantes hermanos de *C. hoffmanni* en jaula de transporte adaptada para crianza en primeras etapas de desarrollo (izq.); exhibidor para los infantes anteriores, el canil adaptado se traslada adentro y se le quita la tapa para habituarlos a moverse ahí (der.) Imágenes: Bosse Jonsson, Skansen-Akvariet, Suecia.

Para el caso de juveniles y adultos, el exhibidor debe tener un área mínima de 20 m^2 y una altura de 3 metros; sin embargo, cuanto mayor sea el espacio, mayor será el éxito adaptativo del animal (Miranda y col. 2006). Pueden construirse de malla de alambre de ≈ 5 cm de diámetro forrada en plástico, que resulta segura y duradera. Si el clima no lo permite y se requiere de un exhibidor con temperatura completamente controlada, o simplemente por motivos estéticos, se puede constituir con paredes de acrílico.

Las condiciones ambientales descritas para neonatos e infantes (25-27°C, 80-90% HR) también son las ideales para exhibidores de juveniles y adultos, aunque estos ya son capaces de soportar variaciones. En países que se encuentran dentro del rango de distribución de los perezosos, se recomienda mantenerlos expuestos a las condiciones ambientales naturales, con opciones de refugio en caso de temperaturas extremas. Debe existir adecuada ventilación y exopisicón a radiación solar natural o artificial (focos UV-B) al menos por 15 minutos al día. Es importante recordar que, en la naturaleza, los perezosos se asolean durante varias horas al día, especialmente al amanecer, en las copas de los árboles (Montgomery y Sunquist 1978).

A modo de sustrato, se recomiendan aquellos de origen natural, tipo tierra, césped, hojarasca e incluso cáscara de coco molida, que ayuda a prevenir la excesiva la humedad ambiental. Esto puede dificultar la limpieza pero evitará complicaciones en caso de ingesta, permite conductas naturales como realizar un agujero con la cola para depositar las heces, y es agradable y natural a la vista para el caso de zoológicos.

Se puede utilizar un exhibidor mixto con distintas especies, como iguanas, tití pigmeo y tortuga morrocoy (com. pers. Mark Kenward; com. pers. Bosse Jonsson) (figura 49), que pueden convivir y que aparentemente no representanriesgos sanitarios. Una complicación reportada es la ingestión cruzada de alimentos, caso que Han y Garner (2015) asumieron como una posible causa de mineralización de tejidos blandos en perezosos, por consumo no intencional de vitamina D suplementada para aves de un mismo exhibidor.

A continuación, se presentan algunas imágenes con ejemplos de exhibidores adecuados para perezosos:

Figura 49. Exhibidor mixto en Drusillas Zoo Park – Inglatera. Nótese la complejidad de ramas, el poste vertical de mayor diámetro para descenso y ascenso vertical, la fuente de agua y la malla superior que permite exposición a radiación solar natural. Imagen: Mark Kenward.



Figura 50. Mismo exhibidor de la Figura 49. La iguana tiende a marcar dominancia sobre el sitio de exposición a radiación solar. Imagen: Mark Kenward.

Figura 51. Encierro al exterior, sin control de temperatura – Costa Rica (izq.). Exhibidores aclimatados del Parque Zoológico Huachipa, Perú (der.). Imagen: Gianmarco Rojas.

Figura 52. Exhibidores aclimatados de Skansen-Akvariet – Suecia. Imágenes: Bosse Jonsson.

Figura 53. Exhibidor del zoológico Utah's Hogle.[11,12]

Figura 54. Exhibidor del Zoológico de Londres. [13,14]

[11] http://gephardtdaily.com/local/hogle-zoo-mourns-loss-of-40-year-old-sloth/
[12] https://www.tripadvisor.com/LocationPhotoDirectLink-g60922-d140833-i64244570-Utah_s_Hogle_Zoo-Salt_Lake_City_Utah.html
[13] https://www.zsl.org/zsl-london-zoo/whats-on/dr-michael-greaney-claudia-hammond-sloths
[14] https://www.zsl.org/zsl-london-zoo/whats-on/rainforest-live

4.3 ENRIQUECIMIENTO AMBIENTAL

La ambientación debe contar con troncos y ramas, así como plataformas a diferentes alturas y un espejo de agua (Miranda y col. 2006). Cabe mencionar que *Bradypus* spp. defecará dentro de cualquier recipiente o espejo de agua, como conducta natural; es por esto que se recomienda que el suministro de agua para bebida, específicamente, se realice mediante bebederos para roedores, cuidando que el animal solo tenga acceso a la punta de este. Esto no elimina la posibilidad de utilizar cursos de agua con flujo continuo como enriquecimiento.

Figura 55. Fuente de agua defecada por *Bradypus* (izq.); bebedero antigoteo, en el exterior del encierro, protegido por malla fina de alambre (der.).

En condiciones de cautiverio, los perezosos casi nunca bajan de los lugares más altos del ambiente de exhibición y tienden a descansar y dormir encima de troncos, sentándose en ellos y agarrándose de las ramas tanto con sus miembros torácicos como de los pélvicos (Messias-Costa 2001). Sin embargo, es importante que exista al menos un poste o rama en orientación vertical, idealmente grueso (al menos 20 cm de diámetro) que permita al animal bajar al suelo a orinar y defecar (figura 49). Este poste además facilitará un desgaste natural y curvatura adecuada de las garras.

También pueden agregarse cuerdas, que asemejen la inestabilidad de las lianas en vida libre, o incluso hamacas, aunque se ha observado que algunos animales se vuelven ociosos, no desean abandonar las hamacas y pueden tender a la obesidad (sin ser esta la única causa). Es importante controlar que las cuerdas no se deshilachen, ya que las extremidades pueden enrredarse, sufriendo isquemia y ulceraciones (com. pers. Claudia Brieva). Una alternativa puede ser suspenderlas con alambre.

Como se menciona en el capítulo siguiente, la forma en que se suministra el alimento también puede ser usada a modo de enriquecimiento ambiental. El colgar las hojas y/o vegetales en distintos lugares y alturas diariamente estimulará la búsqueda de alimento. También pueden atravesarse las piezas de vegetales en una rama, para dificultar levemente su obtención. Pueden adicionarse algunas flores a la dieta, como flores de *Hibiscus* spp. (género de unas 150 especies aceptadas de la familia Malvaceae,

de origen asiática pero ya ampliamente distribuida en América) a modo de estímulo olfatorio y condicionamiento positivo.

Figura 56. Ejemplo de encierros con ramas verticales y hamaca. A pesar de que el piso de cemento permite una fácil limpieza, estos encierros son pequeños, no respetan la biología solitaria del perezoso y son extremadamente pobres en cuanto a enriquecimiento ambiental de follaje y complejidad de las ramas.

4.4 COMPORTAMIENTO

A pesar de que puedan mantenerse varios ejemplares criados juntos en un mismo recinto, se debe considerar que naturalmente son animales solitarios y se debe tener especial cuidado con los machos adultos (especialmente de *Choloepus* spp.), ya que estos tienden a pelearse o a mantenerse aislados del resto del grupo. Hembras de ambos géneros también tienden a marcar dominancia sobre el alimento.

Como se mencionó anteriormente, los perezosos de dos dedos son mayormente nocturnos, a diferencia de los perezosos de tres dedos que son principalmente diurnos. En algunos zoológicos, como en el Zoológico de Río de Janeiro, los perezosos de dos dedos se mantienen con un fotoperiodo invertido, usando lámparas rojas durante las horas de visita del público y las lámparas de espectro completopor las noches (Messias-Costa 2001), sin mencionar si hay exposición solar natural o mediante lámparas. En el Parque Zoológico Huachipa, los animales se mantienen en exhibidores climatizados con lámparas infrarrojas y estufas de aceite, y el ambiente presenta vegetación natural, áreas de sombra y sol, así como fuentes de agua. Asimismo, el ambiente cuenta con nidos y plataformas de descanso para todos los ejemplares (Rojas 2014).

CAPÍTULO 5:

ALIMENTACIÓN EN CAUTIVERIO

Imagen: Bosse Jonsson, Skansen-Akvariet – Suecia

ALIMENTACIÓN EN CAUTIVERIO

5.1 GENERALIDADES

El perezoso es sin duda uno de los vertebrados considerado como uno de los mayores consumidores primarios del dosel de los bosques neotropicales (Montgomery 1983). Durante los primeros 6 meses de vida, el perezoso forma sus propios gustos bajo la influencia de la madre (Montgomery y Sunquist 1975), con la influencia de los frutos propios de la zona donde habita o de donde proviene. Así, cada individuo tiene un régimen alimenticio restrictivo y adquiere una adaptación digestiva correspondiente: su microbiota digestiva se especializa, haciendo difícil un cambio completo y rápido de su alimentación.

Un perezoso puede morir de hambre con el estómago lleno si no está acostumbrado a digerir los alimentos ingeridos (Montgomery y Sunquist 1975), por lo cual el estudio de la dieta brindada es muy importante y puede cambiar de un individuo a otro. En el caso de animales admitidos de vida silvestre o para rehabilitación, se deben tomar en cuenta entonces la procedencia, edad y estado de salud, para tener una idea de las especies de árboles que conoce y consume.

La dieta natural de los perezosos contiene bajos niveles de energía y de carbohidratos solubles y es rica en fibra (Beebe 1926; McCrane 1966; Montgomery y Sunquist 1975, 1978; Álvarez 2004; Plese y Moreno 2005). Es importante respetar esas exigencias en cautiverio. Si se considera la histología y funcionalidad del páncreas de *Bradypus* spp., por ejemplo, el suministrar dietas calóricas generaría complicaciones tempranamente. Por otra parte, por ser especialistas, la dieta de *Bradypus* es más estricta que la de *Choloepus* y se presume que esto puede volverlos más susceptibles a la pérdida de hábitat y otras condiciones que alteran la dieta (Dill-McFarland y col. 2016).

En una zona agroforestal de Costa Rica, se observó que los árboles más utilizados por perezosos *B. variegatus* y *C. hoffmanni*como refugio y/o alimento eran *Erythrina poeppigiana*, *Cecropia obtusifolia*, *Leucaena leucocephala*, *Coussapoa villosa*, *Hura crepitans*, *Pterocarpus officinalis*, *Spondias mombin*, *Cordia alliodora*y*Ocotea sinuata* (Vaughan y col. 2007), comúnmente conocidos en esa zona como ceibo, guarumo, peladera, matapalo, jabillo, sangre de gallo, jobo, laurel blanco y aguacatillo.

El consumo diario representa alrededordel 20% de la masa corporal en crías y 10-15% en adultos. La comida debe ser ofrecida en plataformas elevadas o colgada (dependiendo del tipo de alimento y su presentación) para concordar con sus hábitos arborícolas.

Aunque el aporte de agua se hace esencialmente a través de las hojas ingeridas, siempre se le debe brindar un plato hondo con agua fresca o bebederos para roedores antigoteo, que se les puede enseñar a usar.

5.2 ESPECIFICACIONES PARA NEONATOS E INFANTES

Para crías lactantes de ambos géneros, la dieta de mantenimiento en cautiverio debe basarse en leche de cabra, complementada con follaje y vegetales. La leche de vaca parece ser el denominador común para la mortalidad en neonatos e infantes, y otros tipos de leche (e.g. leche evaporada) generan episodios severos de anorexia, diarrea deshidratación y muerte (Avey-Arroyo 2002, McKenzie y col. 2005). También se ha descrito, particularmente para crías de *Choloepus* spp. mantenidas en cautiverio, una papilla a base de proteína en polvo, leche de soya y cereales en polvo para niños; a esta mezcla se le adiciona un antiflatulento (e.g. simeticona) y un complemento vitamínico (Bermúdez 2004). No se recomiendan las papillas comerciales para niños ya que pueden contener cebolla, compuesto que resulta tóxico para los perezosos (Avey-Arroyo 2002).

La leche de cabra viene en formato líquido o en polvo, resultando este último más práctico para su almacenamiento. Las porciones deben prepararse para su uso en el día, desechando los restos, y debe darse tibia (≈25°C), no caliente. Se recomienda calentarla a baño maría y no en microondas, para no exceder la temperatura. Puede ser suministrada mediante jeringas con un chupón adaptado (e.g. cánula mamaria bovina cubierta por un chupón plástico) (figura 57) en animales de menor tamaño, o biberones con chupón para animales domésticos. Es importante desinfectar todo este material antes de cada nuevo uso (Avey-Arroyo 2002).

Figura 57. Crianza a mano de neonato *C. hoffmanni*. A la jeringa se ha adaptado una cánula mamaria de bovino y, sobre ésta, un chupón de goma.

Para evitar el riesgo de aspiración y consecuente enfermedad respiratoria, la leche se debe suministrar al animal en decúbito esternal, sobre la madre sustituta, imitando la posición normal que tendría la cría sobre el pecho de la madre.

Neonatos e infantes huérfanos, especialmente aquellos provenientes de vida silvestre, pueden presentar un alto grado de deshidratación, que puede apreciarse en los los cojinetes palmares y plantares en *Choloepus* spp. Estos deben ser lisos, brillantes y turgentes. También puede medirse el tiempo de llenado capilar en la mucosa gingival y realizarse la prueba del pliegue cutáneo. Es así que se recomienda comenzar administrando electrolitos vía oral en las primeras tomas (5 ml/500 gr peso vivo) cada 20-30 minutos, continuando hasta que haya orinado al menos 2 veces (Avey-Arroyo 2002).

Luego, introducir gradualmente un 25% de leche de cabra, subiendo gradualmente (50%, 75%, 100%) (com. pers. Roberto Aguilar).

Mediante evaluación de la capacidad estomacal, se ha determinado que un animal de estas categorías puede tener una ingesta diaria del 20% de su peso corporal en mililitros de leche, sin causar sobrecarga gástrica. La cantidad aproximada para crías hasta las 4 semanas es de 5-10 ml de fórmula láctea por alimentación, cada 2-3 horas. Para 4-8 semanas, 8-15 ml cada 4 horas, aumentando así a medida que la cría lo demanda (Avey-Arroyo 2002).

Las crías requieren alimentación cada 2 horas al menos durante los primeros 30 días de vida, pero posteriormente las alimentaciones entre medianoche y las 6 am pueden irse descontinuando a medida que el neonato crece. Una alimentación puede durar hasta 30 minutos, por lo que se debe ser paciente y considerar que una cría saludable mama con pequeñas pausas hasta estar saciado. Cuando cumplen un mes, ambos géneros ya vocalizan cuando tienen hambre (Avey-Arroyo 2002).

La ganancia de peso es el mejor indicador para aumentar el consumo de leche. Es indispensable llevar un registro diario del consumo (líquidos y sólidos), producción y descripción de orina y heces, peso y notas comportamentales, incluyendo la actitud al alimentarse. Ambos géneros de perezosos pueden tener defecaciones erráticas intermitentemente, especialmente mientras están en proceso de habituación a una nueva dieta. En general, la defecación ocurre junto con la micción, aunque también pueden ocurrir por separado. El peso real debe ser obtenido inmediatamente después de la defecación y micción. Cabe destacar que las heces pueden mostrar manchas blancas, lo que es normal con marcas de leche como Esbilac® (Avey-Arroyo 2002).

A pesar de que se ha sugerido darleche hasta los 5-6 meses de vida en *Choloepus* spp. y hasta los 4 meses en *Bradypus* spp. en cautiverio (Avey-Arroyo 2002), se sabe que la lactancia en vida silvestre dura mucho menos (4-6 semanas), que las crías ya ingieren sólidos desde los 30 días de edad y que su "destete social" o independencia total se produce a los 8-10 meses (Taube y col. 2001). Los autores han notado que, en cautiverio, un infante al que se le proporciona una variedad de follaje la preferirá por sobre la alimentación líquida. Se recomienda entonces comenzar el destete cuando el animal cumpla los 40 días de edad, con un peso aproximado de 600-700 gr en *Bradypus* spp. y 900-1000 gr para *Choloepus* spp. Este puede realizarse durante 4-5 semanas, disminuyendo paulatinamente la cantidad de leche de cabra (80, 65, 50, 25 y 12,5 % del total inicial). Se pueden ir ofreciendo los alimentos sólidos antes de la leche, hasta reemplazarla únicamente por la dieta descrita para adultos más adelante. Las hojas deben colgarse de las perchas para facilitar su consumo (figura 58). No se ha observado que las crías rechacen las hojas, pero si los vegetales, que pueden entregarse cocidos. Es muy raro que un perezoso se sobrealimente, por lo que una dieta balanceada podría entregarse *ad libitum*.

Se sabe que los perezosos sí beben agua activamente en la naturaleza[15] (Gilmore y col. 2000), por lo que no se debe olvidar ofrecer siempre agua fresca. Para comenzar a introducirla, se puede ofrecer

[15] https://www.youtube.com/watch?v=kis26nxGFo4

con el mismo biberón, implementando un bowl antivuelco y mojando las hojas antes de proporcionarlas.

Figura 58. Infantes de *C. hoffmanni* comenzando a probar alimento sólido, en este caso, hojas de *Terminalia* sp., *Pterocarpus* sp. y *Erythina* sp. colgadas con una banda elástica a su percha.

5.3 ESPECIFICACIONES PARA *Bradypus* spp.

Las hojas y frutos de *Cecropia* spp. (conocida comúnmente en Centroamérica como *guarumo* o *embaúba* en portugués) parecen constituir la mayor parte de la alimentación del perezoso de tres dedos en vida silvestre (Chiarello 2008), sin limitarse a estas. Particularmente para *B. variegatus*, se determinó que durante el periodo de cuidado maternal los animales utilizan al menos 22 esspecies de árboles, siendo las más comunes *Cecropia obtusifolia* (30,9%), *Coussapoa villosa* (25,6%), *Nectandra salicifolia* (12,1%), *Pterocarpus officinalis* (5,8%) y*Samanea saman* (5,4%).

Si un animal es recién admitido de vida libre y se dispone de alguna especie de *Cecropia*, se le pueden brindar las hojas y frutos con seguridad, y el animal las comerá y las digerirá fácilmente. En lugares donde no hay de estas especies a disposición, se le pueden brindar hojas y brotes tiernos de *Ficus elástica* (comúnmente llamada *caucho*), especie nativa del nordeste de India introducido en América. Para facilitar la digestión de los más jóvenes, se puede brindar solo el brote sin la hoja (Rojas 2014).

La comida se debe presentar suspendida para que el animal pueda alcanzarla fácilmente estirando el cuello, sin soltarse de las ramas (figura 59).

Figura 59. Hojas de *Cecropia* spp. colgadas con bandas elásticas para un adulto de *B. variegatus*.

5.4 ESPECIFICACIONES PARA *Choloepus* spp.

Los perezosos de dos dedos, a diferencia de los de tres dedos que son exclusivamente folívoros, se alimentan de una diversidad de hojas, frutas y flores (Meritt 1973); estas preferencias más generalistas hacen que se adapte más fácilmente que *Bradypus* spp. a la dieta en cautiverio (Britton 1941; Goffart 1971; Montgomery y Sunquist 1975). En cautiverio ellos aceptan carne, alimento balanceado para perros o primates, huevos cocidos o crudos y una variedad de vegetales verdes (Messias-Costa 2001). Se debe manejar con extremo cuidado la cantidad de proteína brindada, ya que puede generar alteraciones renales (ver Capítulo 9 – Enfermedades). También es común observar animales obsesos por dieta inadecuada y pobre ejercicio.

Es importante brindarles una variedad de alimentos, cortados y dispuestos de manera que les sea fácil de agarrar, a la vez que se provea de perchas en sitios cómodos para alcanzarla. A diferencia de *Bradypus*, *Choloepus* sí usa sus extremidades anteriores para tirar de las ramas y acercar el alimento a la boca.

También se debe tener en cuenta la textura y tamaño de las piezas provistas. Se ha observado asfixia por vegetales cocidos que se adhieren al paladar o vegetales muy largos que ingresan a la tráquea y bloquean la vía aérea. Esto puede resultar en una traqueostomía de urgencia para retirar el cuerpo extraño.

Figura 60. Presentación de alimento en bandeja, con vegetales cortados en tiras gruesas (izq.) (Foto: Bo Jonsson, Skansen-Akvariet, Suecia); alimento utilizado como enriquecimiento (der.) (Foto: Cindi Cavallini, Pacific Animal Productions, EUA).

A continuación, se comparan a modo de ejemplo una variedad de dietas para adultos entregadas en diferentes instituciones:

Tabla 13. Dieta en Drusillas Zoo Park (Inglaterra) para *Choloepus hoffmanni* adulto. Fuente: com. pers. Mark Kenward.

Ingrediente	Presentación	Cantidad (g)	Proporción en la dieta (%)
Torta de panda alta en firba (Mazuri®)	Pasta dura (3 partes de polvo/2 partes de agua tibia) moldeada en forma de salchicha	70	≈4% 3 veces a la semana (martes, jueves y sábado)
Camote o maíz o nabicol o calabacín	En piezas largas	250	≈16%
Brócoli o coliflor o apio nabo o quimbombó o repollo	Trozado o en piezas largas	190	≈12%
Escarola o col china o lechuga	Hojas enteras	250	≈16%
Tubérculos (betarraga, zanahoria, camote, nabo, pastinaca)	En piezas largas	100	≈6%
Calabacín o pepino o berenjena o col o repollo u hongos	En piezas largas	450	≈30%
Concentrado primate folívoro	Entero, humedecido	150	≈10%

(Mazuri®)			3 veces por semana (lunes, miércoles y viernes)
Hierbas	Enteras	*Ad libitum*	-
Porotos verdes	Cocidos al vapor	30	≈2%
Brotes tiernos (e.g. *Corylus avellana*; evitando mucha *Brassica* sp. en un día)	Enteras	*Ad libitum*	- 3 veces por semana (martes, jueves y sábado)
Total		**>1490**	**-**

Tabla 14. Dieta en Parque Zoológico Huachipa (Perú)para *Choloepus hoffmanni* adulto. Fuente: Rojas 2014.

Ingrediente	Presentación	Cantidad (g)	Proporción en la dieta (%)
Camote amarillo	Hojuelas	100	13,5
Zanahoria	Picado	100	13,5
Brócoli	Picado	80	10,8
Espinaca blanca	Entero	350	47,3
Brotes de caucho	Entero	50	6,8
Clara de huevo	Sancochado	10	1,4
Quniua (pseudocereal)	Sancochado	30	4,1
Concentrado para perro	Humedecido	20	2,7
Total		**740**	**100**

Tabla 15. Dieta en Skansen-Akvariet(Suecia) para *Choloepus hoffmanni* adulto. Fuente: comp. pers. Bosse Jonsson.

Ingrediente	Presentación	Cantidad (g)	Proporción en la dieta (%)
Ensalada mixta	Hojas enteras	230	≈39%
Berenjena	En piezas largas	33	≈5%
Pepino	En piezas largas	43	≈7%
Pimiento rojo	En piezas largas	33	≈5%
Batata	En piezas largas	60	≈10%
Tomate	En piezas largas	33	≈5%
Zanahoria	En piezas largas	66	≈11%
Papa cocida	En piezas largas	66	≈11%
Hongos	En tiras	16	≈2%
Concentrado primate folívoro (Mazuri®)	Entero, sin humedecer	*Ad libitum*	-
Total		**>580**	**-**

Tabla 16. Dieta histórica en Sloth Sanctuary (Costa Rica) para *Choloepus hoffmanni* adulto. Fuente: recopilación de los autores.

Ingrediente	Presentación	Cantidad (g)	Proporción en la dieta (%)
Camote	En tiras cortas	100	12,5
Chayote	En tiras cortas	100	12,5
Zanahoria	En tiras cortas	100	12,5
Plátano	En piezas largas	10	8,33
Concentrado para perro	Humedecido	10	4,16
Hojas de *Terminalia* sp.	Enteras	150	25
Hojas y tallos de *Nasturtium officinale*	Enteras	150	25
Total		**620**	**100**

Será responsabilidad de cada institución y sus nutricionistas, balancear la dieta para cada individuo mantenido, basado en la disponibilidad de ingredientes y re-calculándola en el tiempo en base a la edad, peso, nivel de actividad, etc.

CAPÍTULO 6:

INMOVILIZACIÓN Y ANESTESIA

INMOVILIZACIÓN

6.1 INMOVILIZACIÓN FÍSICA

Para *Bradypus* spp., la contención física es una práctica común en la clínica diaria, ya que permite un manejo rápido y seguro para procedimiento no invasivos.

Para el primer acercamiento, se recomienda tomar al animal por la espalda con ambas manos, por la zona axilar. Probablemente se requiera la ayuda de al menos una persona adicional para liberar las garras, mientras la primera persona continúa sujetando el cuerpo. Pueden ser bastante flexibles e intentarán alcanzar al manejador con sus fuertes garras, que una vez prensadas serán extremadamente difíciles de liberar (figura 61).

Figura 61. Contención física de *Bradypus* spp. (izq.); situación de riesgo en que el perezoso llega a prensar la mano del manejador (medio); lesiones provocadas por la fuerza de prensión de las garras (der.) (imagen: Becky Cliffe).

Es común que emitan sonidos (rugido gutural) en actitud agresiva y puedan lanzar zarpazos a quienes se acerquen por el frente. Algunos individuos también intentarán morder.

Animales pequeños y más dóciles, por otra parte, pueden ser sujetados por las extremidades anteriores, apretando las uñas contra la palma (con fuerza controlada para no provocar lesiones), dejando el cuerpo suspendido. Aquellos animales habituados al ser humano, incluso pueden llegar a ser sujetados contra el pecho del manejador, permitiendo que “se abracen” al cuerpo.

Teniendo todo previamente preparado para el procedimiento, se debe colocar al animal en decúbito esternal sobre una superficie plana y acolchada, sujetándolo nuevamente desde la espalda y bajo las axilas, para luego cubrir su cabeza con una tela o manta delgada. Esto provocará una disminución en la percepción del medio externo y el perezoso entrará en un estado de relajación (evaluado mediante constantes fisiológicas), permaneciendo completamente inmóvil y en silencio. Este método es similar al *casting* en aves, que se provoca al posicionarlas en decúbito dorsal. En animales de vida libre alcanzar este nivel de relajación puede tardar algunos minutos. Una vez alcanzado este estado, se puede mantener al perezoso restringido únicamente con una leve presión sobre la espalda. Se puede permitir además que el animal se sujete de los bordes de la mesa, lo que mantiene las extremidades extendidas (permitiendo la obtención de muestras sanguíneas, por ejemplo) y disminuye el riesgo de manotazos.

Figura 58. *B. variegatus* tranquilizado mediante la cobertura de su cabeza con una sábana.

En el caso de *Choloepus* spp., no se recomienda la contención física ya que resulta extremadamente estresante para el animal (demostrado por siseos, gruñidos, chasqueo de dientes, ojos cerrados, sialorrea, producción de descarga lechosa blanquecina por ojos y nariz, y agresividad extrema) (figura 62) y peligroso para quienes lo manejan. En caso de ser realmente necesario, existen métodos relativamente seguros, dependiendo del procedimiento a realizar.



Figura 62. De izq. a der.: sialorrea y formación de espuma en *C. hoffmanni* adulto silvestre recién rescatado; infante de *C. hoffmanni* con sialorrea por cambio de encierro; descarga nasal y ocular de líquido lechoso por cambio de encierro; descarga ocular de líquido lechoso por intento de contención física.

En el caso de procedimientos de corta duración y no invasivos (como posicionar al animal dentro de un canil, cambio de encierro, liberación, etc.), se le puede sujetar de manera similar al *Bradypus* spp., por la espalda y debajo de las axilas, idealmente con el uso de guantes de cuero adaptados como "mitones" para proveer un mejor agarre (figura 63).

Figura 63. Sujeción física de *Choloepus* spp. (izq.); guantes de cuero adaptados para la tarea (der.).

Para administrar fármacos intramuscularmente (anestésicos u otros medicamentos) se puede alejar la cabeza del animal con firmeza, con la ayuda de un peluche, permitiéndole incluso que lo muerda

durante unos segundos, mientras, una segunda persona realiza la inyección. Se debe recordar que son muy rápidos y, si no se sujetan como se menciona, pueden voltearse e infligir serias mordidas.

Figura 64.*C. hoffmanni* en posición defensiva, mostrando sus garras y caninos (Foto: Plese y Moreno 2005)

6.1.1 Transporte

El transporte de perezosos debe realizarse dentro de jaulas/caniles modificados para dicho propósito, con al menos una percha en la base e idealmente con techo desmontable para facilitar la extracción posterior del animal (figura 65). El medio de transporte debe ser firme, lavable y tener ventilación.

De la percha pueden colgarse hojas en caso de viajes de mayor duración. Para crías, puede utilizarse el mismo sistema pero en jaulas de menor tamaño, siempre acompañados de su madre sustituta, sin descuidar la alimentación.

Figura 65. Canil de transporte adaptado para perezoso.

Es común recibir animales para rehabilitación en todo tipo de jaulas improvisadas, bolsas, cajas, entre otros, que pueden provocar lesiones en los animales por ser de materiales cortantes/oxidados, no tener ventilación ni un sitio para percharse, etc. (figura 66).

Figura 66. Sistemas de transporte inadecuados para perezosos.

6.2 ANESTESIA

6.2.1 Consideraciones generales

La combinación y dosis de fármacos a utilizar dependerá de múltiples consideraciones, como el género (*Bradypus* v/s *Choloepus*), si el animal es de vida libre o cautiverio (distinto temperamento y grado de estrés que produce el manejo), estado de salud, tipo de procedimiento, disponibilidad de drogas, entre otros.

No es necesario un ayuno previo en estas especies, que no pueden eructar ni vomitar. Además, las contracciones de los estómagos se detienen completamente bajo anestesia, manteniéndose el peristaltismo intestinal.

Ambos géneros pueden inyectarse mientras descansan, idealmente vía intramuscular y en miembros posteriores. El uso de un peluche, como se mencionó anteriormente, pude ser muy útil en *Choloepus* spp. Los tranquilizantes y sedantes por sí solos en general no producen el efecto deseado en adultos silvestres, por lo que no se recomiendan. Con anestésicos generales la inducción suele ser bastante rápida y, por lo tanto, se debe prestar atención y prevenir que el animal caiga de una percha (suelen soltarse súbitamente). En infantes, juveniles o adultos muy dóciles, puede realizarse contención física breve para inducción mediante anestesia inhalatoria, con sevoflurano, por ejemplo. Sin embargo, sabiendo que los perezosos pueden contener su respiración por periodos de tiempo prologados, este procedimiento puede volverse una opción dificultosa (Irving y col. 1942; West y col. 2007; Rojas 2014).

Figura 67. Inducción anestésica inhalatoria en un perezoso de dos dedos con máscara (Foto: Dr. Gianmarco Rojas, Parque Zoológico Huachipa, Perú).

Se recomienda cubrir los ojos del animal cuando esté calmado, lo que disminuye la percepción del medio externo considerablemente y acorta el tiempo de paso de un estado anestésico al siguiente. Para evaluar la profundidad anestésica, se puede utilizar el reflejo palpebral, reflejo corneal, respuesta a dolor profundo, tono mandibular y posición del globo ocular, de la misma manera que en otras especies.

Por otra parte, la disposición del paladar blando y la laringe se relacionan con la intubación endotraqueal, recomendada para mantener siempre la vía aérea permeable. En *Choloepus* spp., el ángulo de ingreso a la tráquea es "suave" y la intubación no representa mayor dificultad con el animal en posición natural (decúbito dorsal) y con la ayuda de una hoja de laringoscopio larga. En *Bradypus* spp., por otro lado, la intubación es más dificultosa ya que la apertura bucal es limitada, la lengua puede traccionarse escasamente y el ángulo que generan la epiglotis y los cartílagos aritenoides con respecto a la entrada de la tráquea es forzoso (figura 68), pudiendo dañarse las estructuras si son forzadas. Aun así, con el animal posicionado en decúbito dorsal, el cuello bien extendido y un laringoscopio de hoja larga, puede lograrse la intubación. Este procedimiento también puede facilitarse con la ayuda de un endoscopio. Para este género además se recomienda la utilización de tubos de silicona, cubiertos con cantidad moderada de lubricante estéril (Roberto Aguilar, com. pers.). Un tubo endotraqueal (TET) adecuado para un adulto de cualquiera de los dos géneros bordea los 3,5-4 mm.

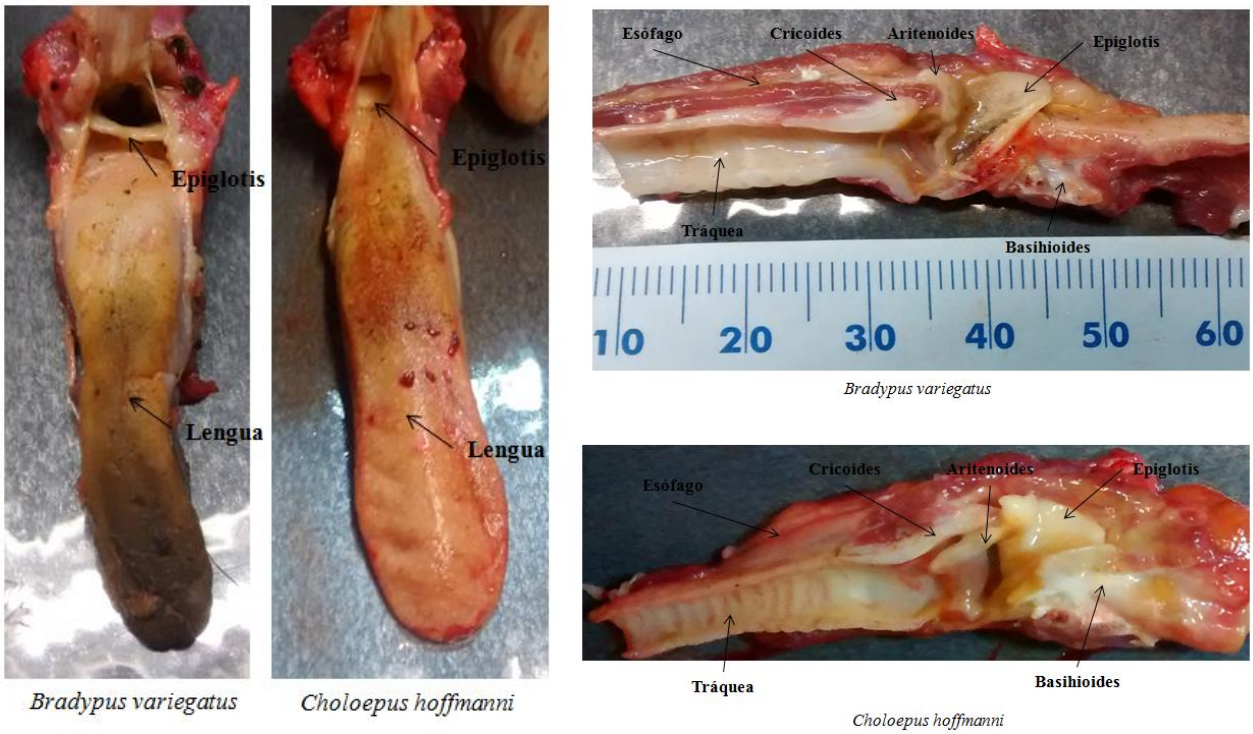

Figura 68. Comparación de estructuras laríngeas entre *Bradypus* spp. y *Choloepus* spp.

En cuanto a la regulación de temperatura, la hipotermia o hipertermia no deben ser un problema si se trabaja con una temperatura ambiental controlada entre 25-30°C. Se han observado variaciones máximas de 1 grado Celsius de temperatura rectal solo después de procedimientos prolongados (cirugías de 4 horas, por ejemplo), bajo dichas condiciones ambientales.

6.2.2 Combinaciones

Una variedad de combinaciones de anestésicos inmovilizantes han sido usadas en perezosos (Vogely col. 1998; Gilmore y col. 2000; Hanley y col. 2008). Los reportes del uso de combinaciones anestésicas incluyen al pentobarbital sódico usado sólo o asociado a la acepromazina (Meritt 1972; Toole 1972; Meritt 1974; Wallach y Boever 1983). La ketamina también se ha usado de manera aislada o en asociación a otros anestésicos como la acepromazina, el diazepam, la xilacina (Rappaport y Hochman 1988; Gillespie 1993; Wallace y Oppenheim 1996; Vogel y col. 1998); tiletamina/zolazepam (Vogel y col. 1998), y más recientemente se ha reportado con éxito el uso de la ketamina asociada a la medetomidina, siendo esta última antagonizada con el atipamezol (Vogel y col. 1998; Hanley y col. 2008). Los autores han utilizado la combinación ketamina y dexmedetomidina, revertida con atipamezol, tanto para animales en cautiverio como para aquellos de vida libre. La inducción (6 ± 2minutos) y recuperación (8 ± 8minutos) son y suaves, y alcanzando una excelente relajación muscular y plano anestésico adecuado para la realización de controles de rutina con obtención de muestras biológicasy procedimientos de 40-45 minutos, leve a moderadamente dolorosos, asociados siempre a anestesia local/regional y analgésicos vía parenteral. También se ha combinado, con excelentes resultados, ketamina con dexmedetomidina y midazolam (Rojas 2011).

La combinación de acepromazina con ketamina promueve una anestesia insatisfactoria, muy superficial y con poca relajación muscular (Massone 2008), mientras que ketamina-midazolam es una buena elección para inmovilizaciones de corta duración. Cuando la ketamina se asocia a un alfa2-agonista, genera una anestesia con buena relajación muscular y analgesia, pudiendo ocurrir bradicardia. La asociación ketamina-medetomidina usada por aplicación intramuscular, por ejemplo, se ha presentado como una buena opción para trabajo en campo, debido a la reversibilidad de la medetomidina, y principalmente por presentar menos efectos deletéreos en comparación a la xilacina (Vogel y col. 1998; Hanley y col. 2008), aunque se ha reportado bradipnea (Massone 2008).Todas las asociaciones con la ketamina, con excepción de la asociada a acepromazina, promueven la anestesia disociativa de alrededor de 40 minutos de duración (Vogel y col. 1998).

La combinación de tiletamina-zolazepam por vía intramuscular es un protocolo seguro y efectivo para condiciones de cautiverio, sin embargo, la recuperación es prolongada (West y col. 2007). Esta combinación promueve una anestesia profunda con buen relajamiento muscular pero, en algunos casos, puede llegar a causar depresión respiratoria (Massone 2008). En ambos casos los animales pueden requerir confinamiento durante la recuperación, hasta que puedan asirse a las ramas con sus propios medios nuevamente (West y col. 2007).

En la Tabla 15, se resumen algunas de las combinaciones antes mencionadas:

Tabla 17. Resumen de protocolos anestésicos descritos para perezosos. (i) = inducción; (s) = suplementación

Especie	Protocolo	Dosis (mg/Kg)	Antagonista – dosis (mg/Kg)	Comentarios
Choloepus hoffmanni	Ketamina[16]	6	Ninguno	Toma de muestras sanguíneas.
	Ketamina Midazolam[17]	5-10 0.2	Flumazenilo 0.01-0.02	Procedimientos cortos.
	Ketamina Medetomidina[18]	2.5/2.64 – 2.89 0.02/0.035 – 0.039	Atipamezol 0.1	Asociado a isoflurano.
	Ketamina Dexmedetomidina[19]	2 (i) + 1 (s) 0.012 (i) + 0.006 (s)	Atipamezol 0.145	Procedimientos cortos en vida libre. Requiere suplementaciones.
	Ketamina Dexmedetomidina[20]	1-2 0,008	Atipamezol 1x dosis dexmedetomidina	Inducción y recuperación rápida.
	Ketamina Dexmedetomidina Midazolam[21]	2.6 0.012 0.1	Atipamezol 0.22	Inducción y recuperación rápida.
Choloepus didactylus	Ketamina Acepromazina[22]	10 0.1	Ninguno	Inducción rápida pero sedación y relajación muscular pobre.
	Ketamina Xilacina[23]	10 1	Yohimbina 0.12-0.2	Sin regurgitación.
	Ketamina Medetomidina[24]	3 0.04	Atipamezol 5x dosis medetomidina	Buena relajación muscular.
	Tiletamina-zolazepam[25]	1.9 – 6 hasta 10	Ninguno	Recuperación muy prolongada e irregular.
Bradypus variegatus	Ketamina Medetomidina[26]	5 0.02	Atipamezol 0.1	Inducción y recuperación rápida.
	Ketamina Dexmedetomidina[27]	2 (i) + 1 (s) 0.011 (i) + 0.005 (s)	Atipamezol 0.122	Procedimientos cortos en vida libre. Requiere suplementaciones.
Bradypus torquatus	Ketamina Acepromazina[28]	1.3 0.1	Ninguno	Sedación leve. Para examen clínico y toma de muestras sanguíneas.

[16] Rappaport y Hochman 1988; Wallace y Oppenheim 1996
[17] West y col. 2007
[18] Hanley y col. 2008; Vogel y col. 1998
[19] Kinney y col. 2013
[20] Autores (Dünner y Pastor)
[21] Rojas 2011
[22] Vogel y col. 1998
[23] Vogel y col. 1998
[24] Vogel y col. 1998
[25] Vogel y col. 1998
[26] Hanley y col. 2008
[27] Kinney y col. 2013
[28] Pinder 1993

6.2.3 Monitoreo

El monitoreo de la frecuencia cardiaca puede realizarse mediante fonendoscopio (sin olvidar la auscultación de campos pulmonares) y con ayuda de un monitor multiparámetro, para medir además saturación de oxigeno (SpO_2), presión sanguínea no invasiva (PSNI), temperatura esofágica, electrocardiograma, entre otros. La frecuencia respiratoria se monitorea observando los movimientos respiratorios, que en animales recién alimentados (con abdomen abultado) pueden ser muy sutiles.

Se ha descrito el monitoreo de la presión arterial en xenarthras con métodos indirectos, debido a que la localización de los accesos intravenosos e intraarteriales es un desafío en estos animales (Westet y col 2007). En el caso de los perezosos, la presión arterial puede medirse mediante la colocación de un sensor de flujo vascular de Doppler sobre la arteria radial, con un manguito pediátrico para presión arterial de 5 cm colocado en el brazo del animal y conectado a un esfigmomanómetro (Hanley y col. 2008).

La oximetría de pulso se usa en los perezosos para el monitoreo clínico; sin embargo, sus valores pueden ser influenciados por la hipotermia, la hipotensión y la pigmentación de los tejidos (West y col. 2007). Los puntos de colocación del sensor del pulsoxímetro en los perezosos incluyen a la lengua, la mandíbula, la mucosa prepucial y la rectal (Hanley y col. 2008).

Para *Choloepus* spp., el oxímetro de pulso se coloca de preferencia en la lengua y en escasas ocasiones en un pliegue de la palma. El manguito para PSNI, por su parte, puede colocarse a nivel de la epífisis distal del húmero (arteria braquial), diáfisis radial (arteria craneal superficial del antebrazo), diáfisis tibial (arteria safena) o cualquiera de las 4 palmas (arterias digitales plantares comunes), aunque esta última posición tiende a arrojar valores muy variantes. En 223 anestesias de *C. hoffmanni* con una combinación de ketamina y dexmedetomidina, los autores observaron presiones de 166/113 mmHg promedio a los 5 minutos post inducción, subiendo a un máximo de 176/123 mmHg promedio a los 10 minutos, para continuar con una tendencia decreciente hasta llegar a 136/92 mmHg promedio a los 40 minutos de anestesia.

La saturación de oxígeno es particularmente difícil de medir en *Bradypus*, ya que todas sus mucosas son pigmentadas. Por otra parte, en esta especie el uso de un manguito para lectura de PSNI requiere rasurar completamente la zona donde se sujetará el manguito, ya que no presentan palmas descubiertas de pelo y la capa de éste es densa en las extremidades donde las arterias son relativamente más superficiales.

Es importante recordar que la temperatura rectal de estas especies puede encontrarse dentro de rangos que termómetros convencionales de mercurio o electrónicos no leerán, llegando a ser su temperatura mínima (dentro del rango de variación) de 32°C en *Bradypus* spp. y 34°C en *Choloepus* spp. sano. Por lo tanto, si no se cuenta con un termómetro esofágico, se puede medir la temperatura rectal con un termómetro científico (e.g. termómetro líquido en vidiro, con alcohol verde, de inmersión).

Figura 69. *C. hoffmanni* anestesiado, recibiendo fluidoterapia y tratamiento, con oxímetro de pulso conectado en la lengua, manguito medidor de PSNI en extremidad posterior (tibia proximal), electrodos del electrocardiograma y termómetro científico en el recto (izq.); *B. variegatus* con manguito sobre epífisis distal del húmero (der.).

6.2.4 Complicaciones

La primera complicación que se debe tener en cuenta es al momento de la inducción anestésica, que probablemente se llevará a cabo en el encierro donde se encuentra el animal. Luego de la administración de los fármacos, se debe prestar atención ya que algunos animales responden más rápido que otros o algunos incluso presentan un elevdo grado de estrés y comenzarán a moverse frenéticamente post inyección. Si no se está cerca, el animal puede soltarse de una percha y caer espontáneamente. Una alternativa es colocar al individuo en una jaula de transporte inmediatamente después de la inyección para evitar eaccidentes, sin embargo, en animales de vida silvestre esto genera distrés y puede alargar considerablemente el tiempo de inducción y acortar la duración de la anestesia.

A modo de recomendación general, utilizar fármacos y dosis que mantengan al paciente en un plano anestésico adecuado (no excesivamente profundo) evitará la presentación de complicaciones posteriores.

Se ha observado una gran variación individual en cuanto a la respuesta a la anestesia. Mientras algunos animales de similar categoría demuestran estabilidad durante todo el procedimiento, otros presentan periodos de caída en la frecuencia respiratoria (1-2 ciclos/minuto), así como de apnea. Se recomienda la adición de un capnógrafo para asegurar la posición del tubo endotraqueal y monitorear las variaciones fisiológicas asociadas a estos fenómenos, además de la medición de gases arteriales.

Cabe destacar que en animales con abundante contenido en estómagos la respiración puede ser muy superficial, casi imperceptible para quien ausculta u observa y menos detectable aún para el monitor multiparámetro.

En caso de que la apnea se mantenga y la saturación de oxigeno baje, realizar los siguientes pasos: 1. Detener la administración de fármacos anestésicos si se trata de infusión continua o anestesia inhalada; 2. Verificar que la vía aérea es permeable; 3. Traccionar la lengua con delicadeza y evaluar retorno de la respiración; 4. Si no hay respuesta, comenzar la ventilación artificial (2-4 compresiones manuales de tórax por minuto o con bolsa ambú); 5. Administrar oxigeno; 6. Administrar doxapram (1-2 mg/Kg) EV o a través del TET; 7. Acupuntura (punción medial sobre el labio superior); 8. Administrar el reversor anestésico correspondiente EV (Kreeger y Arnemo 2012).

Figura 70. Ejemplo de registro de monitoreo anestésico de *C. hoffmanni*. Se puede observar una excelente frecuencia cardiaca y PSNI, sin embargo, la frecuencia respiratoria permanece en cero por varios minutos con SpO_2 en 99%. Esto puede indicar una apnea temporal o una falla en la lectura del monitor, debido a respiración demasiado superficial.

Otra observación común son las arritmias rítmicas o arrítmicas al administrar el reversor anestésico, como el atipamezol, para iniciar la recuperación anestésica (West y col. 2007). Cabe destacar que el atipamezol no debe administrarse hasta transcurridos al menos 30 minutos desde la última aplicación de ketamina, con el fin de evitar recuperaciones tortuosas o convulsiones[29] (Ko y col. 2000). Los autores suelen administran el reversor transcurridos 40 minutos, vía intramuscular, independiente de la vía de administración del fármaco a revertir.

En el caso de alteraciones en el gasto cardiaco o paro cardiorespiratorio, al igual que en otras especies se puede recurrir a fármacos como epinefrina, atropina, dopamina o dobutamina, aunque se desconocen las dosis y los autores no han tenido la necesidad de utilizarlos. Se recomienda precaución con la dosificación.

[29]https://www.zoetis.es/_locale-assets/spc/alzane.pdf

Si el animal no se ha recuperado totalmente y es devuelto a su encierro, existe la posibilidad de que ocurran traumatismos por caídas, al no contar con todas las funciones motoras y sensitivas restauradas. Es por esto que nuevamente se recomienda colocar al animal en una jaula de transporte, una vez administrado el reversor anestésico y/o en espera de la recuperación total.

6.2.5 Analgesia

Al igual que en otras especies silvestres, la determinación del dolor en estos pacientes resulta dificultosa, especialmente en *Bradypus* spp., que son aún menos expresivos que el género *Choloepus* spp. Existen pequeños detalles que pueden ayudar a determinar la presencia de un proceso doloroso, aunque estos deben ser diferenciados de demostraciones de estrés. Dentro de estos podemos incluir la disminución en el consumo de alimento/anorexia, cambios en la postura de descanso (evitan percharse o encorvarse), ojos cerrados con párpados apretados (expresión facial), midriasis bilateral y chasqueo de dientes/bruxismo.

Figura 72. *C. hoffmanni* infante con midriasis bilateral por dolor tipo cólico debido aimpactación gástrica (izq.); *C. hoffmanni* adulto con midriasis bilateral por piómetra (centro); *B. variegatus* adulto politraumatizado post atropellamiento (der.).

En el caso de cualquier procedimiento invasivo, se recomienda la realización de anestesia balanceada sumada a analgesia multimodal, incluyendo analgesia parenteral, local, regional o combinaciones de éstas. Los animales tratarán de arrancarse puntos, drenajes, vendajes, etc. con sus garras en caso de sentir alguna molestia, por lo que estas situaciones deben ser prevenidas.

Algunos analgésicos de uso común son los antiinflamatorios no esteroidales (ver capítulo 10 - Terapéutica). También se ha probado el uso de opioides sintéticos como el tramadol y de antiepilépticos como la gabapentina. Esta última ha demostrado generar letargia y consecuente anorexia, por lo que debe utilizarse con cautela, dependiendo de lo que se busca en el paciente. Puede ser útil en animales extremadamente agresivos que requieren ser medicados constantemente, sin descuidar la nutrición. No se ha descrito la respuesta de estas especies a opioides, frecuentemente debido a la imposibilidad de acceso a dichos fármacos en algunos países de Centro y Sudamérica.

A continuación, entre las figuras 73 y 77, se presentan algunos casos comunes de observar en perezosos, en donde se aplicó analgesia multimodal:

Figura 73. *C. hoffmanni* con absceso facial por mordida de otro perezoso, mantenido con drenaje Penrose. Se aplicó lidocaína localmente en las dos incisiones quirúrgicas, inmediatamente antes de aplicar el reversor anestésico. Mejorar la analgesia inmediata a la recuperación anestésica favorece el mantenimiento de puntos y/o vendajes.

Figura 74. Anestesia general con ketamina y dexmedetomidina, analgesia con meloxicam y tramadol, y anestesia local con lidocaína para implementación de una sonda esofágica en *B. variegatus* politraumatizado. La piel en esa zona del cuello tiene un espesor de 5 mm, por lo que incluso las incisiones de menor tamaño les resultan molestas.

Figura 75. *B. variegatus* en post quirúrgico inmediato, después de amputarse el miembro anterior derecho. Se realizó anestesia regional (bloqueo del plexo braquial) con lidocaína, además de proveer analgesia sistémica los días consecutivos. Se observa en postura de descanso, perchado y atento al medio. La segunda y tercera imagen muestran al paciente 1 y 2 días post cirugía, alimentándose sin problemas y ya trepando.



Figura 76. Anestesia epidural (lidocaína 2% a 0,3 mL/Kg), además de analgesia sistémica (meloxicam, tramadol y gabapentina), para laminectomía dorsal en *C. hoffmanni*de vida silvestre. La segunda imagen muestra al paciente en el post quirúrgico inmediato, alimentándose, en un encierro especial acolchado. En este paciente se realizó fisioterapia dos veces por día, tratando de evitar el estrés mediante alimentación y el uso de una cortina, con lo cual recuperó senbilidad a dolor profundo y movilidad parcial de las extremidades en el periodo de un mes. También se adicionaron perchas y se lo trasladó a un encierro de mayor tamaño. Sin embargo, generó úlceras por presión, no recuperó movilidad completa y debió ser sometido a eutanasia.

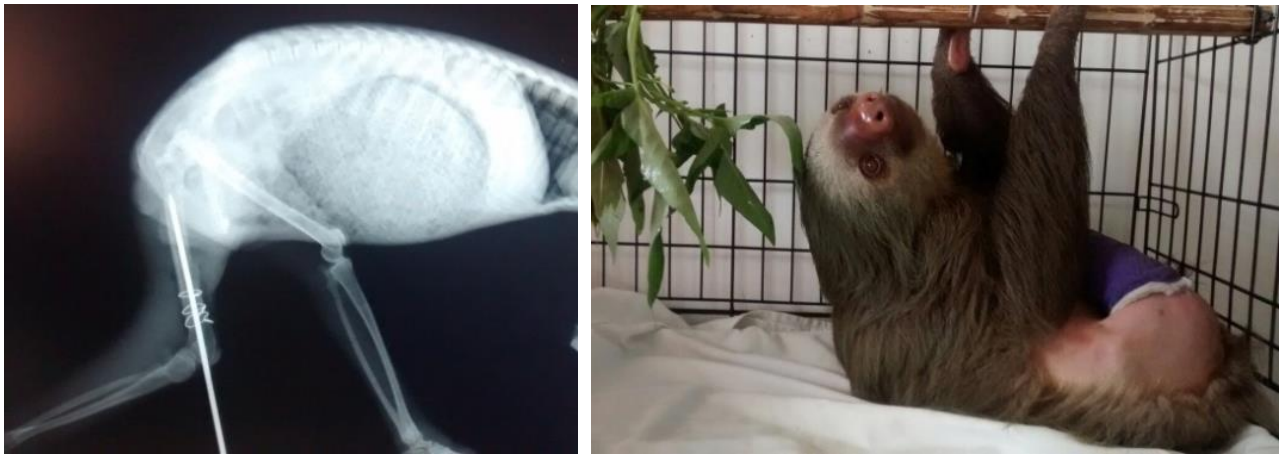

Figura 77. Radiografía de *C. hoffmanni* con fractura femoral oblicua diafisiaria expuesta, post osteosíntesis. No se utilizaron fijadores esqueléticos externos por el riesgo de destrucción del dispositivo, al ser un animal silvestre muy agresivo. La segunda imagen muestra el post quirúrgico inmediato, mantenido con analgesia sistémica, incluida gabapentina. Hay postura normal, pupilas puntiformes y atención al medio; también se alimentó inmediatamente.

CAPÍTULO 7:

MEDICINA PREVENTIVA

MEDICINA PREVENTIVA

Como protocolo, se debe realizar una revisión completa a cada animal al menos 1 vez por año. Algunos exámenes requieren de una mayor frecuencia y se detallan a continuación.

- Pesaje: es de suma importancia llevar registro del peso de los animales, idealmente cada 3-6 meses en adultos entrenados para este propósito, debido a que el abundante pelaje impide determinar la condición corporal real sin palpación. En neonatos el pesaje debe ser diario, en infantes semanal y en juveniles mensual. Ciertas condiciones pueden generar pérdida de peso severa en pocos meses. Cuando se mantiene más de un animal por encierro también es importante verificar el mantenimiento o ganancia de peso individual para asegurar que cada individuo está alimentándose como corresponde. Cuando se alojan varios animales juntos, en general hay uno que marca dominancia sobre el alimento.

- Examen físico general y por sistemas: se debe poner especial énfasis en cavidad oral (por problemas dentales y/o gingivales), palmas (en *Choloepus* spp. indican estado de hidratación y permiten evaluar TRC y otras alteraciones hemodinámicas) y uñas, y sistema musculoesquelético (palpando y flexionando cada articulación). Este examen completo se recomienda una vez por año, aunque el limado de caninos por sobrecrecimiento y el recorte de uñas (ver capítulo 9 – Enfermedades, sección de enfermedades no infecciosas) puede requerir realizarse cada 4-6 meses, dependiendo del caso.

- Obtención de muestras: puede realizarse al momento de la revisión anual individual.

  - **Sangre:** obtenida por acceso venoso en miembros anteriores y/o posteriores (ver capítulo 8 - Hematología y patología clínica). Posteriormente, se realiza hematología completa, perfil bioquímico y frotis de rutina.

  - **Heces:** extracción manual directamente de la dilatación rectal. Se recomienda tomar la temperatura rectal una vez realizada esta maniobra. Se realizan examen coproparasitario directo y de sedimentación-flotación como pruebas básicas. Los exámenes de rutina de las heces ayudan a tener un mejor control de la carga parasitaria de los animales durante su cautividad. En general, se deben realizar cada 3 o 4 meses, para establecer una variación estacional de la carga parasitaria y su efecto en los animales. Los tratamientos preventivos deberán realizarse cada cierta cantidad de meses, dependiendo de los parásitos identificados, a fin de disminuir dicha carga.

  - **Orina:** mediante cistocentesis (puede ser dificultosa en animales con estómagos pletóricos) o sondeo vesical (figura 78). Se evalúa a través de caracterización visual, olfatoria, tiras reactivas y sedimento urinario, aunque lamentablemente, los parámetros de referencia de la orina varían entre las distintas fuentes y se requiere de más estudios para estandarizar dichos valores

(Moore y Lamberski 2001). La presencia de cristales es anormal auqnue puede ser asintomática (Moore y Lamberski 2001). Es común encontrar contaminación con espermatozoides en muestras obtenidas por sondeo (figura 79).

Figura 78. Saco rectal con heces en *Choloepus hoffmanni* (izq.) y sondeo vesical para obtención de muestra de orina en *Bradypus variegatus* (der.).

Figura 79. Muestra de orina de *Choloepus hoffmanni* teñida con Gram y observada al microscopio (40X), contaminada con fluido seminal y espermatozoides.

- **Raspado cutáneo:** en caso de observarse alteraciones en piel. También son de utilidad los hisopados y el uso de la lámpara de Wood.

- Exámenes complementarios: también se recomienda su realización anual preventiva o en caso de patologías evidentes.

  - **Radiología:** mínimamente las vistas ventro-dorsal y latero-lateral; permiten evaluar el estado de múltiples estructuras, incluidos los estómagos y articulaciones. Se ha descrito mineralización de algunos tejidos blandos (Han y Garner 2015), por ejemplo, por lo que una radiografía puede detectar tempranamente esta condición. También se han observado cistolitos.

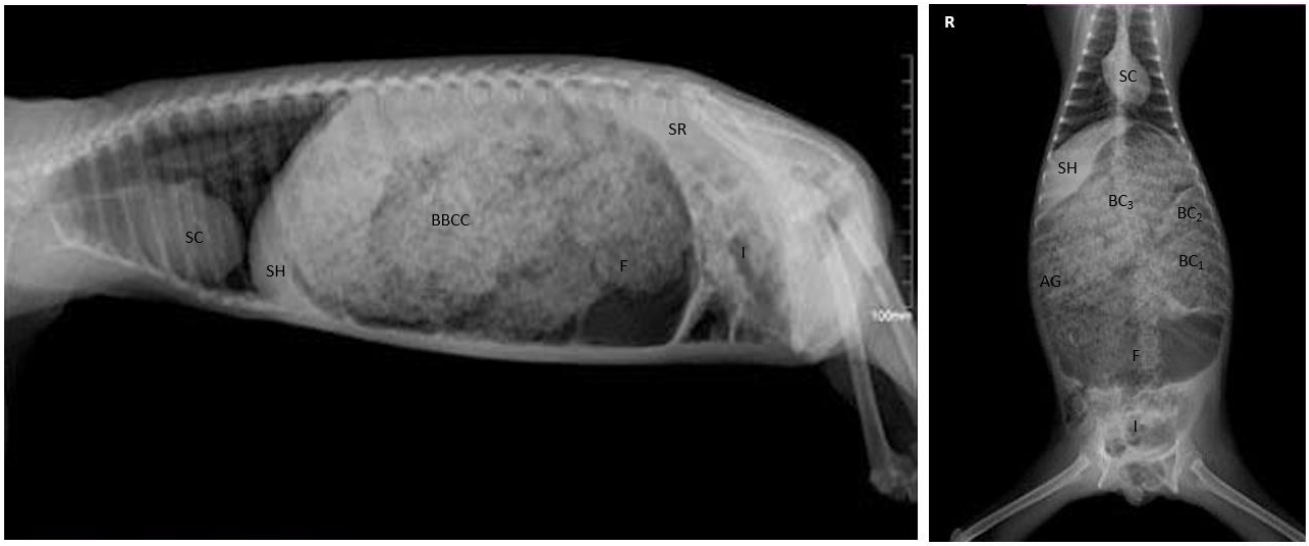

Figura 80. Radiografías de *C. hoffmanni* en vistas latero-lateral (izq.) y ventro-dorsal (der.). SC: silueta cardiaca; SH: silueta hepática; BBCC: bolsas cardiales; F: fundus; SR: silueta renal; I: intestinos; $BC_{1\text{-}2\text{-}3}$: bolsas cardiales; AG: apéndice gástrico. En la vista LL, las bolsas cardiales son extremadamente difíciles de identificar por separado cuando no hay presencia de abundante gas. Es común observar estructuras minerales dentro de los estómagos, así como la vejiga dilatada en la zona del hipogastrio y el colon lleno de heces redondeadas.

- **Ecografía:** aunque los accesos son complicados en perezosos, permite evaluar corazón (espacios intercostales para-esternales 5 a 8), hígado (EIC laterales derechos 9-10), riñones (ventana derecha e izquierda entre ilion y últimas vértebras lumbares) y vejiga (hipogastrio, por línea media). La zona abdominal es particularmente complicada debido al gran volumen que ocupan los estómagos y a la presencia de gas.

Figura 81. Ecocardiografía (izq.) y ecografía renal (der.) en *C. hoffmanni*.

- **Vacunación:** hasta hace poco, no se recomendaba ninguna vacunación para perezosos debido a la escasa información existente. Sin embargo, recientemente se describió un brote de distemper canino (CDV) que causó la muerte de cinco *Choloepus didactylus* en un zoológico privado en

Estados Unidos. Los signos clínicos incluyeron descarga y ulceraciones nasales y orales, diarrea, letargia y anorexia. El diagnóstico se confirmó mediante diversas pruebas, confirmando una cepa de CDV consistente con la de perros y animales silvestres afectados en ese Estado. Los animales sobrevivientes fueron examinados y vacunados con una vacuna recombinante (Recombitek C3, Merial, 1 ml SC) en el día 0 y luego en el día 21. Se midieron los anticuerpos previos a la vacunación y luego en el día 49, mostrando títulos negativos al inicio y luego un aumento en los títulos (hasta de 32 veces en un individuo) con seroconversión. Al no presentarse efectos adversos, se recomienda la vacunación en perezosos expuestos a fómites o portadores conocidos de CDV (Sheldon y col. 2017).

Por otra parte, se sabe que pueden ser reservorios de enfermedades zoonóticas por lo que se deben tomar las medidas preventivas necesarias (ver capítulo 9 – Enfermedades, sección de enfermedades infecciosas). La eventual vacunación contra algunas de estas y otras enfermedades de importancia para la salud pública (e.g. rabia) requiere de mayor estudio.

CAPÍTULO 8:

HEMATOLOGÍA Y PATOLOGÍA CLÍNICA

HEMATOLOGÍA Y PATOLOGÍA CLÍNICA

A modo general, se recomienda utilizar jeringas de 1 a 3 ml para evitar el colapso venoso durante la colecta sanguínea, con agujas de 25-23 G. Se debe recordar que la sangre de los perezosos tiende a ser espesa y coagula con extrema rapidez, por lo que se deben tener preparados los tubos a utilizar y/o heparinizar la jeringa (dependiendo del estudio a realizar). Se debe considerar que el tamaño de la aguja y la rapidez con la que se colecte la muestra podrán generar hemólisis.

Por otra parte, debido al desconocimiento sobre la hematología en perezosos, se recomienda realizar siempre, además del análisis mediante máquinas con este propósito, un frotis que permita evaluar morfología celular, realizar conteo celular manual y exhibir posibles hemoparásitos.

***Bradypus* spp.**

La obtención de muestras de sangre en *Bradypus* spp. puede resultar compleja por el grosor de su piel y la profundidad a la que se encuentran sus venas, sin embargo, al rasurar una pequeña área del antebrazo (en la diáfisis del radio, hacia medial) se podrá palpar un leve rebote de la vena cefálica (figura 82). Se recomienda utilizar este acceso venoso ya que es la postura más relajada para el brazo si se está realizando solo una contención física, y resulta bastante cómoda. Otros accesos venosos se aprecian en el brazo diseccionado (figura 83).

Figura 82. Obtención de muestra de sangre en *Bradypus* spp. desde la vena cefálica.

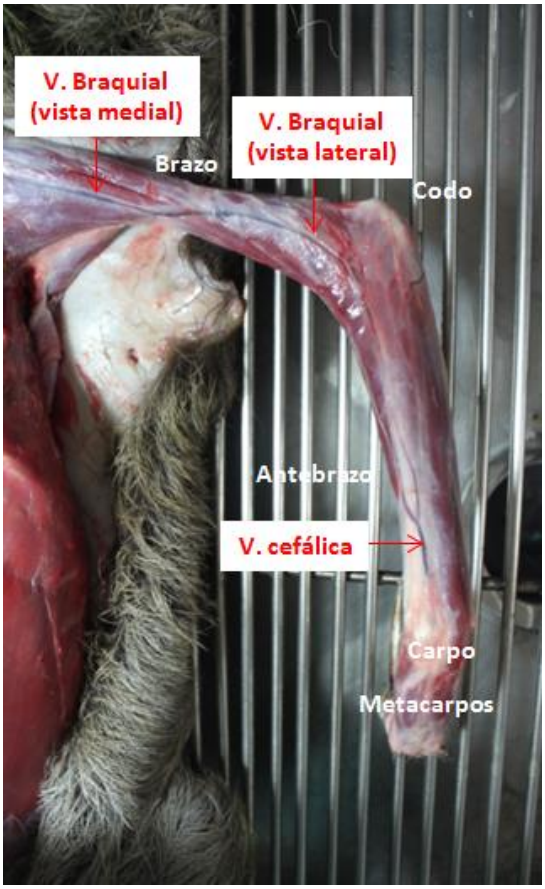

Figura 83. Descripción anatómica de accesos venosos en miembro anterior en *Bradypus* spp.

***Choloepus* spp.**

Para este género existen, además de la vena cefálica, otras posibilidades de acceso venoso, tales como la vena cubital colateral, que recorre la superficie medial del codo, además de la vena safena interna (rama craneal), que atraviesa la rodilla por su cara medial y continúa paralela a la tibia (Bush y Gilroy 1979). El acceso a la vena femoral es más complejo, debido a su profundidad (acceso ciego) y el riesgo de ruptura de microvasos, además de lesión del nervio safeno (figura 84).

Figura 84. Ingurgitación de vena cefálica con presión manual en *Choloepus* spp. (izq.); obtención de muestra de sangre desde vena femoral (der.) (Foto: Dr. Gianmarco Rojas, Parque Zoológico Huachipa, Perú).

En las tablas 18 y 19a continuación se detallan los parámetros hematológicos y bioquímicos normales de referencia para perezosos:

Tabla 18. Parámetros hematológicos descritos en perezosos.

Parámetro	*Choloepus didactylus*	*Choloepus hoffmanni*	*Bradypus variegatus*
Eritrocitos (10^6/uL)	2.5-2.7	3.85-5.04	3.8-4.4
Hematocrito (%)	34.5-36.9	35	32.8-35.6
Hemoglobina (g/dL)	11.1-11.9	11.7-13.6	9.4-12.2
Volumen corpuscular medio (fL)	133.4-138.4	-	83-83.07
Hemoglobina corpuscular media (pg)	42.6-44.6	-	25.2-29
Concentración de hemoglobina corpuscular media (g/dL)	31.6-32.4	29.1-35.5	27.4-34.2
Leucocitos (10^3/uL)	17.1-20.1	10.8-23.7	11.4-12.5
Neutrófilos (10^3/uL)	11.6-14.2	40-49%	31-38.6%
Linfocitos (10^3/uL)	4.2-5.8	40-49%	53-59.8%
Monocitos (10^3/uL)	0.2-0.4	0-3%	-
Eosinófilos (10^3/uL)	0.2-0.6	0-5%	0.3-1.9
Basófilos (10^3/uL)	0	1-3%	0%
Plaquetas (10^3/uL)	261-319	-	300-348

Fuentes: Aguilar y Superina 2015; recopilación de los autores (*C. hoffmanni* y *B. variegatus*).

Tabla 19. Parámetros bioquímicos en perezosos.

Parámetro	*Choloepus didactylus*	*Choloepus hoffmanni*	*Bradypus variegatus*
Proteína total (g/dL)	82.1-87.9	6.3-7.9	4.9-9.3 / 7.2 ± 1.1
Glucosa (mmol/L)	1-1.4	3-38	12.4 ± 6.5 mg/dL
BUN (mmol/L)	8.5-10.1	6.09	16.8 ± 7.6 mg/dL
Ácido úrico (umol/L)	152-176	172.4	-
Creatinina (umol/L)	79-89	79.56	0.8 ± 0.2 mg/dL
Bilirrubina (umol/L)	19.9-21.1	4.78	-

Triglicéridos (mmol/L)	0.2-0.4	1.308	-
Colesterol (mmol/L)	2.6-3	5.04	-
Amilasa (unidades/L)	261-351	-	-
ALP (UI/L)	337-423	-	-
ALT (UI/L)	18-22	4.4-6	3-8 / 5.3 ± 1.5
AST (UI/L)	103-121	62.7-113.1	57-168 / 116.8 ± 33.6
CPK (UI/L)	85-149	-	-
Lactato deshidrogenasa (UI/L)	1112-1276	-	-
GGT (UI/L)	2.3-3.7	-	-
Albúmina (g/L)	-	3.5-4.7	2.8-5.5 / 3.9 ± 0.9
Globulinas (g/L)	-	36	2.0-4.4 / 3.3 ± 0.8
Fósforo (mmol/L)	1.7-2.1	1.48	7.6 ± 2.1 mg/dL
Calcio (mmol/L)	2.1-2.3	2.32	8.2 ± 1.8 mg/dL
Sodio (mmol/L)	130-136	54.81	-
Potasio (mmol/L)	5.3-5.9	1.48	-
Cloro (mmol/L)	93-97	25.3	-

Fuentes: Aguilar y Superina 2015; Durán 2005; recopilación de los autores (*C. hoffmanni* y *B. variegatus*).

También es importante conocer la morfología celular normal, para poder interpretar un frotis sanguíneo. Resumidamente, las características de las células sanguíneas son (Durán 2005):

- Los **eritrocitos** se presentan como células redondeadas, sin núcleo, de 9 µm de diámetro promedio, pudiendo presentar una leve palidez central.

- Los **linfocitos** son el tipo celular leucocitario más común en los perezosos. Tienen un promedio de 11 µmde diámetro, son redondas y se presentan en tamaño pequeño, mediano y grande (de forma similar a los bovinos). Su citoplasma es escaso, con un núcleo redondo que abarca el 90% de la célula.

- Los **neutrófilos** miden 12 µm de diámetro promedio, con un núcleo de 3 a 5 lóbulos unidos por un filamento. En las hembras se observan cuerpos de Barr.

- Los **eosinófilos** son redondeados, con 14 µm de diámetro promedio y su citoplasma tiene múltiples gránulos redondos, uniformes y pequeños.

- Los **basófilos**, también redondeados y de 14 µm de diámetro promedio, tienen gránulos oscuros dispersos que lo cubren casi en su mayor parte y su núcleo es segmentado.

- Los **monocitos**son las células más grandes, con 16 µm de diámetro promedio, núcleo irregular de bordes ondulados y citoplasma sin gránulos.

- Las **plaquetas** son células anucleadas, redondas u ovaladas, aunque su forma puede variar. Oscilan entre los 2 y 5 14 µm de diámetro y hay tendencia a formar acúmulos. Algunas presentan núcleo granular denso, mientras que otras son transparentes y con pocos gránulos.

Las siguientes imágenes muestran las células más comunes a identificar:

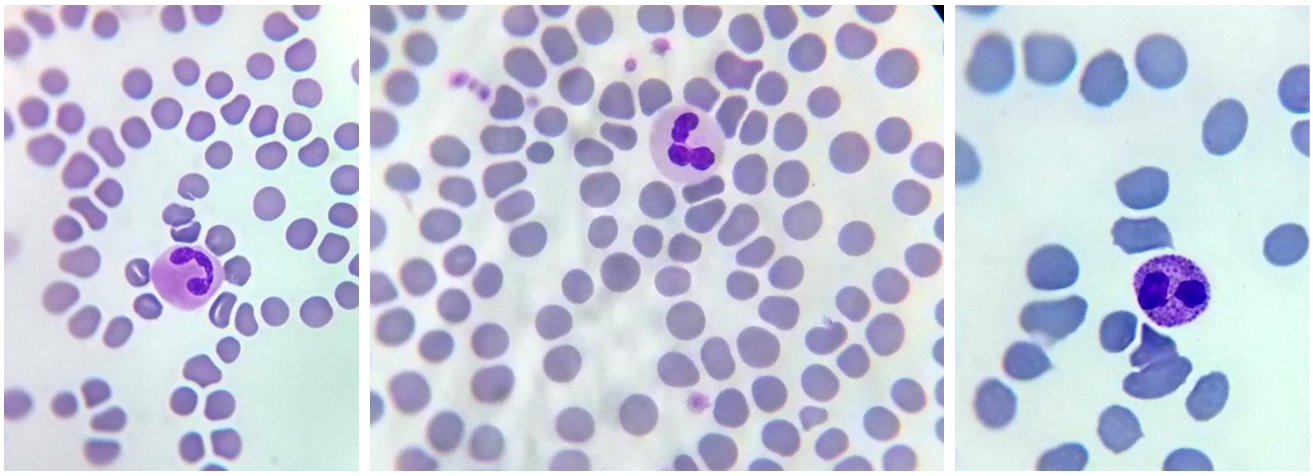

Figura 85. Frotis teñidos con Diff-Quick y observados al microscopio (40X); de izq. a der.: eritrocitos y neutrófilo en banda en *B. variegatus*. Eritrocitos y neutrófilo segmentado en *C. hoffmanni*. Eritrocitos y eosinófilo en *C. hoffmanni*.

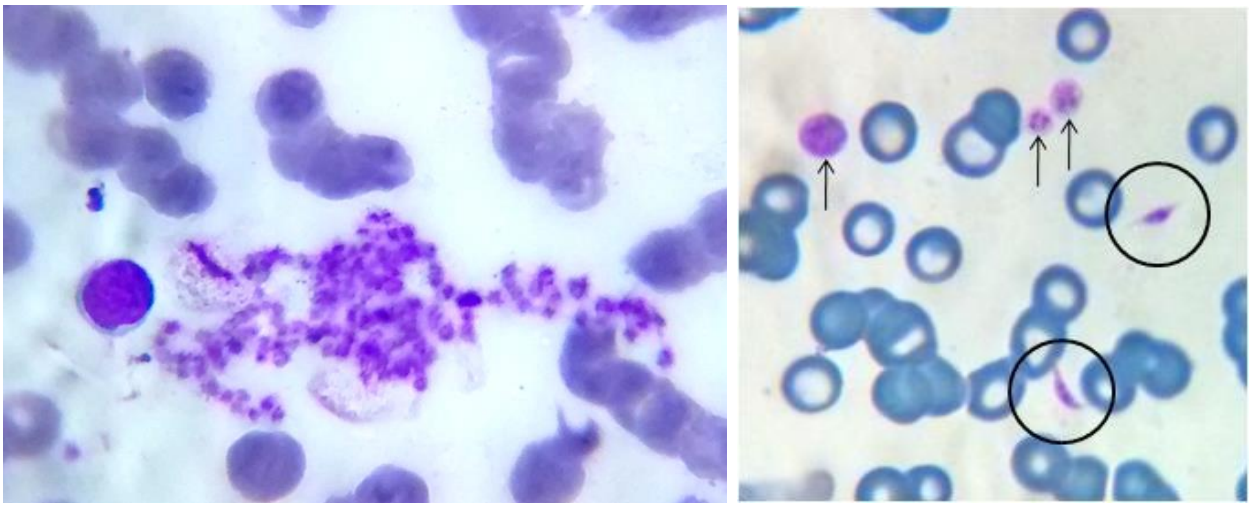

Figura 86. Linfocito y acúmulo de plaquetas en frotis de *B. variegatus* (100X) (izq.); plaquetas redondas (flechas) y otras elongadas (círculos), fácilmente confundibles con hemoparásitos como *Trypanosoma* sp. (40X) (der).

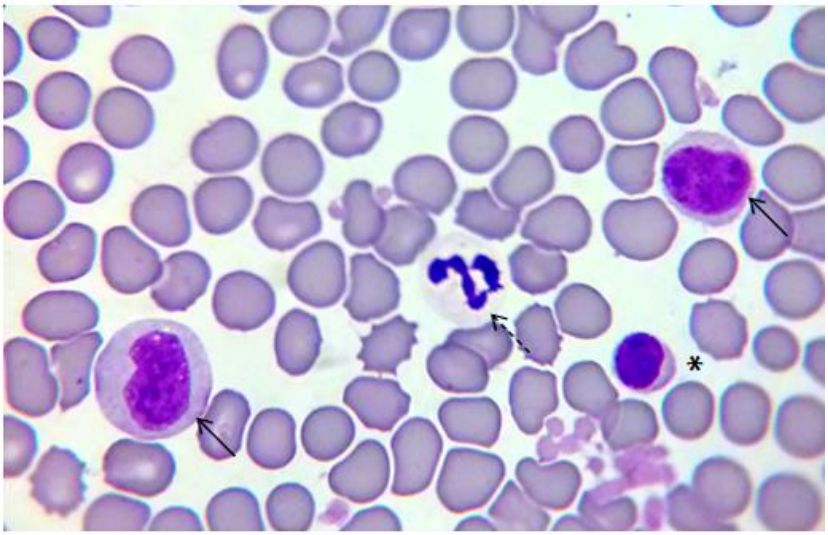

Figura 87. Dos monocitos (flechas), un neutrófilo segmentado (flecha punteada) y un linfocito (asterisco) entre eritrocitos en *C. hoffmanni*(100X).

CAPÍTULO 9:

ENFERMEDADES

ENFERMEDADES

En general, los problemas más comunes en perezosos admitidos de vida libre para rehabilitación son los traumatismos (atropellamientos, caídas, mordeduras por perros, electrocución, etc.), sin mencionar aquellos ocasionados intencionalmente por el hombre (mutilación de las uñas, corte de dientes, golpes/cortes).

Por otra parte, la mayor parte de las enfermedades en perezosos en cautiverio se relacionan con un inadecuado manejo, que no respeta las necesidades biológicas de la especie (etológicas, nutricionales, ambientales, etc.). Los problemas se asocian en gran medida al diseño de los encierros, su limpieza, la manipulación de los alimentos y la dieta suministrada, además de la ausencia de conocimiento básico sobre potenciales patologías en perezosos y cómo prevenirlas. Muchas de las enfermedades pueden pertenecer a diversas clasificaciones simultáneamente, por lo que al momento de la valoración clínica deberá evaluarse la(s) posible(s) etiología(s).

Un estudio retrospectivo sobre prevalencia de enfermedades en el zoológico de Sao Paulo detectó un 45,7% de desórdenes nutricionales, un 12,3% correspondiente a trastornos digestivos, un 12,3% a respiratorios y 6,1% a lesiones. La incidencia de las enfermedades varió según la estación (aumentando en invierno), la edad del individuo (con mayor ocurrencia en juveniles), el tipo de encierro en el que se lo mantiene (aumentando en cuarentena en comparación con los exhibidores) y el tiempo pasado en cautiverio, donde los primeros 6 meses post admisión son críticos en la adaptación del animal (Diniz y Oliveira 1999).

En 2001, Moore y Lamberski llevaron a cabo otro estudio retrospectivo para elucidar los problemas médicos diagnosticados en perezosos de dos dedos en Norteamérica. Las mayores causas de morbilidad en todos los grupos etarios incluyeron parasitemia, enfermedades dentales y trauma. Las muertes, por su parte, fueron causadas principalmente por enfermedad renal en fase final, aunque se describe una enorme variedad de patologías diferentes.

En cuanto a animales admitidos de vida silvestre, la Fundación UNAU registró en 2004 que el problema más común entre sus admisiones de animales silvestres eran los trastornos respiratorios (90%, con la mayor mortalidad asociada), los trastornos digestivos (5%), los problemas dermatológicos (5%) y los traumas (2%). Todas estas patologías generalmente estuvieron acompañadas de estados de deshidratación, inanición y estrés (Plese y Moreno 2005).

Por su parte, la Unidad de Rescate y Rehabilitación de Animales Silvestres (URRAS) de la Universidad Nacional de Colombia registró que en el 50% de sus ejemplares admitidos entre 2005 y 2010 se diagnosticaron afectaciones del sistema tegumentario (6/12), con elmismo porcentaje para problemas respiratorios. Las patologías digestivas afectaron al 41,6% de los animales (5/12), mientras que las musculoesqueléticas y oculares al 16,6% (2/12). El mismo número de animales (2/12) no presentó hallazgos anormales al examen clínico.

Un estudio retrospectivo realizado por los autores en el Santuario de Perezosos de Costa Rica, indica que desde setiembre de 1992 a enero de 2016 (más de 23 años), ingresaron 725 animales, 531 (73,2%) *Choloepus hoffmanni* y 194 (26,8%) *Bradypus variegatus*. En lafigura 88, se puede observar que los perezosos huérfanos o abandonados[30]fueron la causa máscomún de ingreso con un 29,1%. Causas de ingresos significativamente menos comunes, fueron: los animalescaídos de árboles (6,3 %), decomisados y electrocutados (5,5% en cada factor de ingreso) y atacados por perros (5,2%). Asimismo, se ha observado que, aunque en un número relativamente bajo, ingresaron perezosos que habíansufrido ataque humano (3,7 %), ya sea accidentalmente por tala de árboles o desmalezado, así comointencionalmente debido a su captura para comercialización o por diversión. Por último, los animalesingresados por accidentes viales representaron el 1,4%. Fue particularmente elevado el factor "otros/sin datos", el cual representó un 43,2%, que los autores atribuyen a la pobre o inadecuada recopilación de datos y anamnesis al momento de admitir al animal.

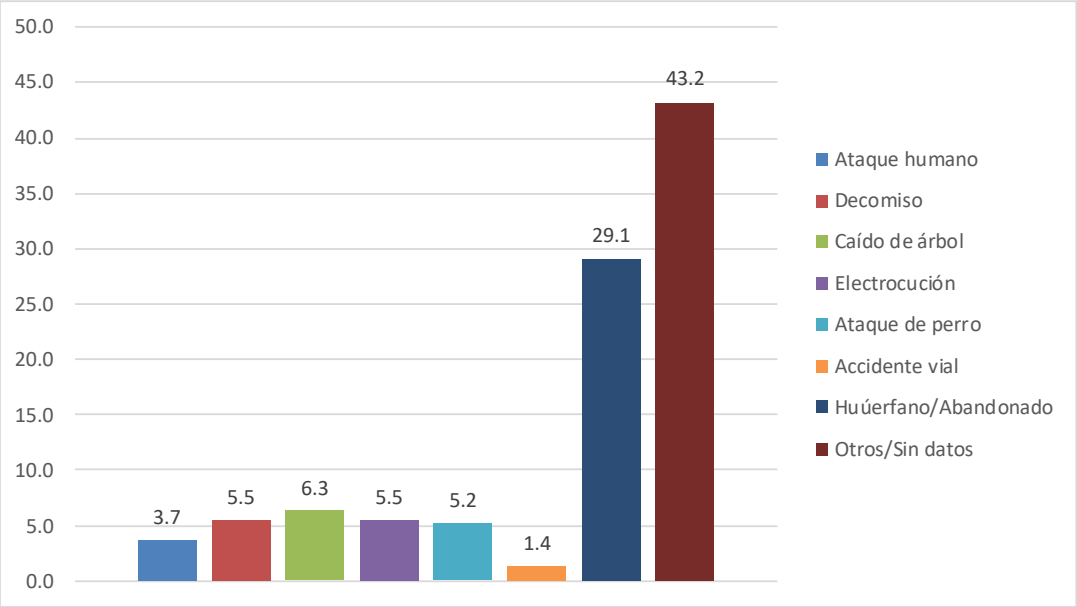

Figura88. Principales causas de admisión de individuos al Santuario de Perezosos de Costa Rica desde setiembre de 1992 hasta enero de 2016.

9.1 ENFERMEDADES NO INFECCIOSAS

9.1.1 Mantenimiento inadecuado

[30]**Nota:**se consideraron como huérfanos o abandonados a aquellos perezosos neonatos o infantes que fueron admitidos sin la presencia de su madre, ya sea que fueron encontrados solos, o le fueron arrebatados de esta, o cualquier otra causa. La causa de muerte de la madre fue otro ítem del estudio, cuando la información estuvo disponible.

Sobrecrecimiento y/o deformidad de uñas

Se genera por un inadecuado desgaste, principalmente por la ausencia de postes/ramas verticales de diámetro considerable (al menos 20 cm) y superficie irregular que permitan al animal trepar y desgastarlas por sí solo. También influye el diámetro de las perchas de descanso y movimiento dentro del encierro, que deben ser lo suficientemente grandes para que las uñas no den la vuelta completa y toquen la palma. Esta condición se observa únicamente en cautiverio, con mayor frecuencia en *Choloepus* spp. adultos (Moore y Lamberski 2001), aunque también se debe controlar el largo de las uñas en *Bradypus* spp.

Cuando no se proveen condiciones adecuadas para el desgaste natural y/o no se recortan periódicamente, las uñas comienzan a curvarse en exceso, pudiendo incluso llegar a perforar la palma o, al contrario, se vuelven rectas. Esto disminuye su superficie de apoyo sobre la percha. Asimismo, pueden tornarse quebradizas y deformarse, pudiendo sufrir mutilación al quedar enganchadas en partes del encierro, como ductos de ventilación. También se registró un caso de osteosclerosis de las articulaciones interfalángicas distales (Moore y Lamberski 2001).

Como tratamiento preventivo, se recomienda proporcionar perchas y postes adecuados, además de realizar un recorte periódico al menos cada 6 meses, bajo anestesia general (pueden ser bastante duras al corte y la palma es muy sensible al tacto, lo que provoca molestia al sujetar la extremidad) o mediante condicionamiento positivo. Se puede utilizar una linterna a contraluz para evaluar el largo de la tercera falange, que puede crecer en exceso si las uñas no fueron controladas periódicamente. Puede generarse hemorragia profusa al corte si se secciona esta área, como en otras especies. Si el corte se realiza con cortadores de uña comunes para animales domésticos, puede también limarse la uña para suavizarla. También puede utilizarse una herramienta manual de rotación tipo Dremel©, aunque la vibración dificulta el proceso.

Figura 89. Largo y curvatura normal de uñas en extremidad anterior (izq.); y posterior (der.) de *Choloepus* spp. Se puede utilizar como referencia el sitio de flexio de la palma y de la planta (articulaciones metacarpo-falángicas y metatarso-falángicas respectivamente).

Figura 90. Esta serie de fotografías muestra (de izq. a der.) uñas largas y quebradizas, perforación de palma por sobrecrecimiento, uñas curvadas, deformidad por uña enganchada en malla del encierro, deformidad por falta de perchas adecuadas y apoyo permanente en malla metálica.

Figura 91. Ejemplo de oniquectomía del dedo 2. La uña con sobrecrecimiento se enganchó en la malla del encierro, luxando la falange y provocando consecuentemente una deformidad crónica (crecimiento curvado hacia lateral) que generaba molestia al percharse, por lo que se decidió amputar. Cabe destacar que los vendajes en extremidades deben prolongarse por sobre las dos articulaciones proximales siguientes a la lesión (cuando corresponda) al igual que en otras especies, de lo contrario el animal se los removerá fácilmente.

Figura 92. Ejemplo de mutilación autoinflingida al quedar una uña con sobrecrecimiento enganchada en la malla del encierro.

Figura 93. Ángulo sugerido para el recorte de uñas en perezosos. Las últimas dos imágenes muestran el tamaño antes y después del corte.

Estereotipias

Un inadecuado diseño de los encierros puede generar conductas estereotipadas, tales como circular repetidamente por el piso o utilizar el mismo circuito de perchas. En *Choloepus* spp., estas conductas son fácilmente reconocibles durante la noche, periodo de mayor actividad.

Figura 94. Ejemplo de *C. hoffmanni* adulto en encierro de tamaño insuficiente, con poca cantidad y variedad de perchas, además de estar expuesto a materiales cortopunzantes oxidados. Este individuo presentaba estereotipia, recorriendo el piso repetidamente para luego volver a subir por la malla.

Traumatismos y laceraciones

Pueden ocurrir traumatismos o laceraciones de diversos tipos por ataque entre individuos, alojados en conjunto o en encierros contiguos sin protección. Los machos de ambos géneros son muy agresivos y sus luchas pueden provocar caídas. *Choloepus*, además, tiende a morder y sus caninos generan heridas cortopunzantes profundas que usualmente se infectan (Moore y Lamberski 2001), requieren cierre por primera intención y uso de drenajes. Se recomienda que, si se van a mantener animales en grupos, el encierro debe ser lo suficientemente grande para que cada uno establezca su territorio (Diniz y Oliveira 1999), el proceso debe ser lento y se puede aliviar el conflicto al proporcionando más fuentes de alimento (Moore y Lamberski 2001).

Figura 95. *C. hoffmanni* machos adultos, peleando a través de la malla. Se observa piloerección en la zona dorsal. Comúnmente también orinan y/o marcan las perchas con las glándulas anales.

Figura 96. De izq. a der.: laceración en palma; pérdida de porción distal de la segunda falange; desforramiento y laceraciones de la piel del cráneo por ataque entre animales de jaulas contiguas.

En cuanto a centros de rehabilitación, es común la admisión de animales silvestres por caídas, atropellos, mordidas de perro, electrocución, ataque humano directo, etc. Dependiendo de la causa, se observan lesiones como fracturas, laceraciones de profundidad variable, quemaduras de distintos grados, infecciones locales y/o sepsis, pneumotórax y/o hemotórax, entre otras. El tratamiento dependerá de cada caso, estabilizando al paciente primero para luego realizar limpieza de heridas, reducción de fracturas, terapia farmacológica local y/o sistémica, etc. No se profundizará en mayor medida en estos tratamientos y procedimientos ya que son similares a los realizados en otras especies y son parte del conocimiento del Médico Veterinario, a quién va dirigido este capítulo.

En las figuras 97 a 102, se muestran algunos ejemplos de traumatismos que comúnmente se reciben en centros de rehabilitación.

Figura 97. Madre *C. hoffmanni* con cría, presentaba múltiples laceraciones en una extremidad anterior (compatible con alambre de púas, siendo común que queden enredados) y fractura radial distal. Se mantuvo con vendaje para evitar el lamido y se estabilizó mediante férula.

Figura 98. Fractura femoral expuesta en *C. hoffmanni*, admitido por caída de árbol según anamnesis.

Figura 99. *C. hoffmanni* con pneumotórax a tensión por mordida de perro; se colocó un tubo de tórax manipulable por su espalda.

Figura 100. *B. variegatus* con quemadura por electrocución, con pérdida severa de tejido y múltiples fracturas. Se amputó la extremidad a nivel de la articulación escápulo-humeral.

Figura 101. *C. hoffmanni* con quemaduras en el 80% del cuerpo por electrocución en tendido eléctrico. El paciente fue sometido a eutanasia.

Figura 102. Úlcera corneal traumática en *C. hoffmanni*.

Asociado a los procesos traumáticos, los individuos generalmente presentan un alto grado de deshidratación (ojos hundidos, mucosas secas, tiempo de llenado capilar aumentado, tiempo de pliegue cutáneo aumentado, pulso femoral débil, etc.). La ubicación de las venas para realizar fluidoterapia intensiva puede resultar dificultosa en estos casos, por lo que, si no se logra posicionar un catéter EV, se recomienda realizar fluidoterapia intraósea en neonatos e infantes, y venodisección en juveniles y adultos.

Figura 103. *C. hoffmanni* macho adulto emaciado, con deshidratación >10%. Nótese el globo ocular completamente hundido, no visible en la órbita.

Figura 104. Fluidoterapia endovenosa en vena cefálica (izq.) e intraósea de urgencia en fémur (der.) en infantes de *B. variegatus*. Nota: a veces, la evaluación del tiempo de llenado capilar en *Bradypus* puede realizarse en una pequeña área alopécica del talón, ya que la mucosa oral y anal casi siempre son pigmentadas.

9.1.2 Factores nutricionales

Sobrecrecimiento dental y maloclusión

Los perezosos tienen dientes de raíz abierta (Hautier y col. 2016), por lo que es comúnel sobrecrecimiento en cautiverio por una dieta inadecuada, muy blanda y con poca cantidad de fibra, así como por la ausencia de un plan de medicina preventiva adecuado con revisiones periódicas. Se observa únicamente en *Choloepus* spp., ya que al ser más generalistas que *Bradypus* spp., por disponibilidad de alimento y abaratar costos, usualmente se mantienen en cautiverio con una dieta diferente a la natural, basada en vegetales. El perezoso de tres dedos es más estricto en su alimentación, sólo puede ser mantenido en cautiverio con efectividad con su dieta original, por lo que son menos comunes las alteraciones de este tipo.

Para perezosos de dos dedos en cautiverio, se ha descrito una gran variedad de problemas dentales, tales como tártaro, muerte dental, puntas de muela con lasceraciones bucales, caninos sobrecrecidos, gingivitis, fracturas, enfermedad periodontal, hiperplasia gingival, maloclusión, desgaste excesivo y dientes abscedados (Moore y Lamberski 2001). Entre estos, destaca el crecimientoen exceso los caninos, tanto superiores como inferiores pero también de los pre-molares, causando maloclusión. Similar a los equinos, su maxila es relativamente más ancha que su mandíbula, por lo que los cantos exteriores de los dientes superiores pueden hacerse puntiagudos y llegar a lacerar las encías o la lengua (Muñoz 2005). En casos extremos, los caninos pueden llegar a perforar el paladar duro o incluso de la piel lateral de la mandíbula.

Figura 105. De izq. a der.: sobrecrecimiento dental extremo con deformidad y sarro en canino inferior por ausencia del superior; punta anormal (flecha roja) en canino inferior por inadecuado desgaste del superior; caninos con forma "cuadrada" generada iatrogénicamente por limado inadecuado.

Figura 106. De izq. a der.: las dos primeras imágenes muestran perforación labial (flecha roja) por sobrecrecimiento de canino superior; maloclusión con perforación bilateral de paladar duro por sobrecrecimiento de caninos inferiores (flechas rojas) y punta de muela (flecha azul); presencia de pus en surco gingival (enfermedad periodontal) (flecha roja).

El tratamiento recomendado es, en primer lugar, la prevención mediante el suministro de una dieta adecuada. Si por algún motivo no se puede aportar la dieta ideal, se debe establecer como protocolo el control bucal y limado de caninos, bajo anestesia general, al menos una vez por año. Para este procedimiento se puede utilizar una herramienta manual de rotación como el Dremel© con puntas de piedra abrasiva en forma de bala (de aproximadamente 2,5 cm), más un abrebocas metálico. Se debe procurar mantener las zonas oclusales intactas, solo desgastando las otras dos caras del diente.

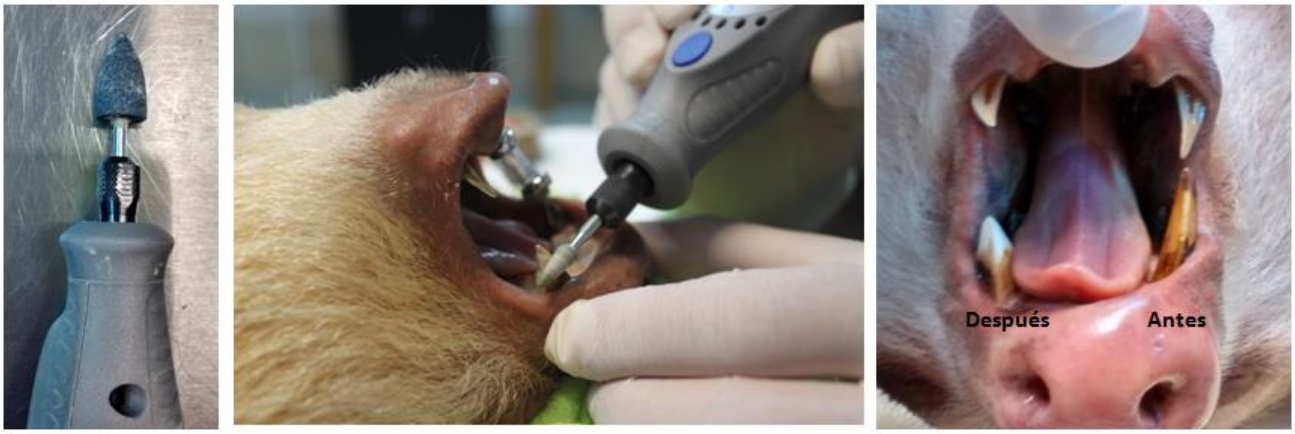

Figura 107. De izq. a der.: piedra abrasiva para Dremel©; limado de cara labial de canino superior; comparación de la forma y tamaño de los caninos previo y posterior al limado.

Figura 108. Tamaño y forma adecuados para los caninos en *Choloepus* spp. (izq.); superficie de Oclusión adecuada, donde los caninos no se sobrepasan en largo entre ellos (der.).

Timpanismo

Tiene distintas etiologías, aunque las más comunes son los periodos prolongados de anorexia, baja temperatura ambiental, estrés o una dieta inadecuada (blanda, baja en fibra cruda, alta en carbohidratos/vegetales altamente fermentables (Messias-Costa 2001). Es común en animales silvestres politraumatizados recién admitidos, que también pueden presentar impactación y deshidratación en distintos grados. Por otra parte, también es frecuente en neonatos o infantes que no pueden ser rehabilitados para su liberación y que se adaptan a una dieta de cautiverio.

Algunos signos clínicos asociados al timpanismo (diagnosticado por percusión y/o radiografía) son la anorexia, atonía, abdomen distendido, cólico abdominal y/o disnea en casos severos, que puede

llevar a la muerte por compresión de la cavidad torácica (Messias-Costa 2001). Los intestinos también pueden timpanisarse.

Como tratamiento, se recomienda aliviar la presión de los estómagos lo antes posible por medio de la trocarización, previo rasurado y antisepsia de la zona (línea media ventral, en la parte más alta), con un catéter de 22-18G o un trócar metálico. Este procedimiento permite además la administración inmediata y directa de agentes antiespumantes y/o algún analgésico de vía de administración oral para controlar los cólicos, en el caso de que no haya un acceso venoso todavía. Cada caso debe evaluarse individualmente para determinar la etiología del timpanismo y determinar se requerirá de mayor intervención o terapia de soporte.

Figura 109. Trocarización de estómago en *Choloepus*spp. mordido por perros, admitido de urgencia.

Síndrome de mala absorción

Se han observado algunos casos en infantes lactantes y no lactantes, alimentados con vegetales cocidos, sin suplemento de hojas. Esta condición cursa con timpanismo crónico, anorexia, baja tasa de crecimiento con respecto a sus congéneres, pobre condición corporal, piel descamada y uñas quebradizas, entre otros signos. Las terapias paliativas (e.g. suplementación con complejos de vitaminas y minerales, antiespumantes) no surten efecto o solo lo hacen temporalmente. Estos animales en general mueren súbitamente o se desarrollan pobremente hasta la adultez. En la necropsia se observa escaso desarrollo muscular, ausencia de pliegues y vellosidades en estómagos e intestinos e hiperqueratosis del tercer estómago (glandular). Los tratamientos paliativos dan pobres resultados si la condición se detecta tardíamente, por lo que se recomienda su prevención fomentando el consumo de hojas u otras fuentes de fibra cruda.

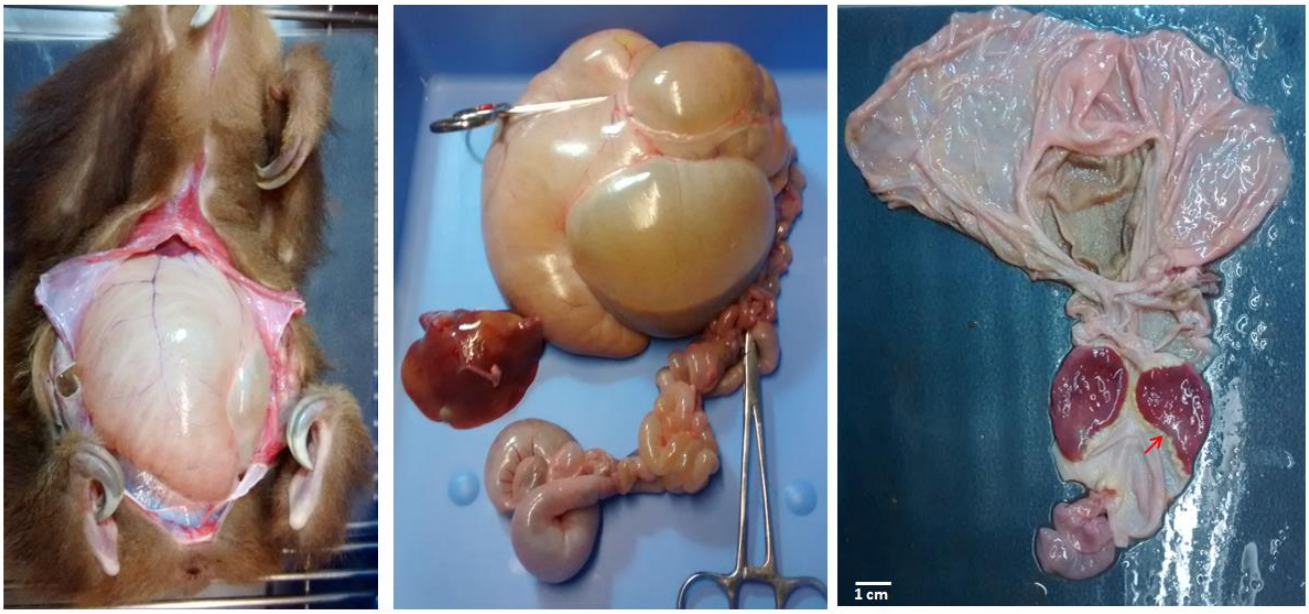

Figura 110.*C. hoffmanni* infante de alrededor de 2 años de edad y peso variante entre 900 gr - 1 Kg, con síndrome de malabsorción. Presentó signología descrita anteriormente y muerte súbita. Se observa pobre condición corporal y timpanismo en todo el tracto gastrointestinal. Hígado con zonas pálidas a color mostaza. Los estómagos no presentan las vellosidades normales y hay hiperqueratosis del tercer estómago alrededor de la zona glandular (flecha roja), que se encuentra inflamada.

Sobrecarga e impactación gástrica

Se puede producir en el proceso de adaptación a una nueva dieta (si se realiza de manera abrupta) o de manera iatrogénica, al forzar a un neonato o infante a ingerir más de lo que su estómago puede soportar. La signología incluye abdomen distendido, cólico abdominal (con vocalización) y atonía. Generalmente se soluciona con fluidoterapia, analgésicos y realizando uno o dos ayunos en los siguientes tiempos de alimentación, para luego disminuir los volúmenes de alimento suministrados. Si el contenido no es abundante, hay seguridad de que no hay obstrucción gástrica y el peristaltismo es leve, se puede administrar un promotor del vaciamiento gástrico.

Por otra parte, se han descrito casos en perezosos de dos dedos adultos de muertepor impactación gástrica secundaria a nefritis intersticial y calcificación distrófica del estómago (Moore y Lamberski 2001; Napier y Moore 2005).

Figura 111. Dilatación e impactación gástrica por vegetales en dos neonatos de *C. hoffmanni*.

Disbiosis

La disbiosis es un desequilibrio en la microbiota digestiva normal. Puede ser de presentación aguda o crónica y se observa comúnmente en neonatos o infantes silvestres en adaptación a una dieta de cautiverio, con fórmulas lácteas inadecuadas y/o atemperadas, o dietas sólidas no basadas en hojas, con poca fibra cruda. También puede tener etiología iatrogénica por uso inadecuado y/o prolongado de antibióticos. Las heces pueden volverse pastosas y ser expulsadas unidas en una sola masa o ser líquidas de tonos verde oscuro. Siempre se deben descartar además causas infecciosas y/o parasitarias de diarrea. El tratamiento se basa en una adecuada formulación de la dieta, administrada en las cantidades adecuadas, con cambios paulatinos en el tiempo. También ayuda la administración de probióticos vía oral y fluidoterapia de soporte (subcutánea en animales <500 gr).

Los autores también probaron en varias ocasiones la transfaunación, proceso que consiste en la transferencia de material digerido del estómago – o de material fecal (transplante de material fecal, TMF) - de un donante sano al de un receptor con pérdida de microbiota normal. Esta técnica ha sido utilizada en distintas especies y alteraciones digestivas (Richardson 2000; Shanks 2012; Schoster y col. 2014), y se ha demostrado que aumenta la motilidad y el apetito, y disminuye los tiempos de recuperación[31]. En perezosos (individuos juveniles sanos, sedados) se obtuvo mediante sonda orogástrica, alcanzando las primeras bolsas cardiales, contenido líquido y se administró de la misma manera (pero sin sedación) en receptores con disbiosis severa. Los resultados fueron positivos, sin embargo, no hay evidencia suficiente para demostrar que fue éste el procedimiento que llevó a la mejoría de los pacientes; tampoco se evidenciaron efectos adversos, pero se requiere de mayores estudios. Para el caso de estas especies, los autores consideran que el trasplante fecal (ya sea vía oral

[31]http://www.ava.org.af/books/Transfaunation.pdf

o rectal) tendría menor efecto, ya que las heces permanecen mucho tiempo almacenadas en la dilatación rectal y probablemente pierden parte de la microbiota normal.

Obstrucción urinaria

Es de ocurrencia extremadamente común, principalmente en *Choloepus* spp., y puede tener diversas etiologías, tales como la urolitiasis, constipación e incluso un origen comportamental.

En general, las enfermedades del tracto urinario parecen ser una causa significativa de morbilidad y mortalidad en perezosos adultos en cautiverio (Moore y Lamberski 2001). Se ha visto que, a veces, los exámenes sanguíneos ante mortem de algunos animales no son consistentes con azotemia. La urolitiasis, por su parte, es un hallazgo común: Rappaport y Hochman (1988) describieron dos casos de cálculo cístico como un factor contribuyente en el desarrollo de prolapso rectal, secundario a estranguria. No hubo recidiva al realizar remoción por cistotomía y reducir la cantidad de proteína en la dieta. En 2006, Gal y Wack igualmente describieron el hallazgo de un cálculo vesical en un perezoso asintomático. El lito fue identificado por radiografía, ubicado por ecografía y removido quirúrgicamente. Se ha descrito que los cálculos renales también son un hallazgo frecuente en exámenes de rutina (Moore y Lamberski 2001). Napier y Moore (2005) reportaron un caso de muerte aguda por nefritis intersticial crónica con mineralización gástrica severa secundaria.

Las causas de formación de litos en perezosos son multifactoriales. Los urolitos compuestos por calcio, magnesio, amonio, fósforo, fosfato de magnesio y carbonato apatita se asocian con orina alcalina y parecen ser el tipo predominante documentado en estas especies (Grauer 1998). Las cistitis bacterianas son habituales y podríancontribuir con la formación de los litos. Bacterias ureasa positivas como *Staphylococcus* sp., *Streptococcus* sp., *Klebsiella* sp. y *Proteus* sp. pueden formar litos de estruvita (Rappaport y Hochman 1988; Napier y Moore 2005). Particularmente se han identificado *E. coli* y *Streptococcus* grupo D en un individuo con pielonefritis (Moore y Lamberski 2001). En cualquiera de los casos, el tratamiento debe basarse en un análisis de orina completo, además de urocultivo y antibiograma, para comenzar el tratamiento adecuado y, a la vez, determinar la causa primaria del problema.

Una evaluación completa de la dieta también podría indicar las causas (Napier y Moore 2005); niveles altos de proteína y minerales contribuyen a la formación de litos en animales de compañía y dietas especialmente formuladas son una herramienta para disminuir la ocurrencia de la enfermedad (Grauer 1998). Por otra parte, una dieta inadecuada (e.g baja en fibra, blanda, cocida) puede generar una gran masa blanda y compacta de heces, en lugar de pequeñas bolas relativamente secas de fácil expulsión. Esta masa se acumula en la dilatación rectal (constipación) y comprime mecánicamente la uretra pélvica, generando una subsecuente obstrucción urinaria. También se ha descrito constipación por estrés y dietas muy secas, que producen ausencia de defecación por más de 10 días y deben ser corregidas mediante laxantes (Messias-Costa 2001).

Cuando el problema no se detecta tempranamente, el animal presenta anorexia, letargia, un abdomen extremadamente abultado, taquipnea, taquicardia, además de la constipación y acumulación de orina en aumento, pudiendo llevar a laceraciones y un prolapso rectal al tratar de

solucionarlo, o incluso a ruptura vesical. El tratamiento consiste en la remoción manual de la masa de heces bajo anestesia, con ayuda de abundante lubricante, cuidando de no irritar en mayor medida la mucosa rectal. Al descomprimir, la orina se libera inmediatamente pero, si esto no ocurre, se debe sondear la vejiga para vaciarla. Siempre se deben evaluar los parámetros de este fluido para descartar otras causas de obstrucción; particularmente en estos pacientes, no hay presencia de cristales o litos, por ejemplo.

Figura 112. Paciente con obstrucción urinaria por constipación.
Se retiró manualmente 1 Kg de heces y 2,5 L de orina por sonda.

Otra de las razones por las que puede ocurrir ausencia de micción y defecación (no necesariamente por obstrucción y constipación), es el desconocimiento o falta de hábitos al momento y sitio de defecación, en neonatos o infantes huérfanos criados artificialmente en cautiverio. Al no haber vivido el proceso de aprendizaje junto a la madre, estas crías pueden pasar semanas sin orinar o defecar y deben ser estimuladas y acostumbradas a una rutina. Se da con mayor frecuencia en *Bradypus* spp. A modo de tratamiento se sugiere colocar a la cría junto a la madre sustituta que se esté utilizando, en posición vertical, sobre un sustrato natural (idealmente pasto o tierra, donde puedan excavar con la cola). A este método se puede sumar el estímulo olfatorio de presentar heces de otro perezoso sano. Si esto no funciona, puede sumergirse al animal hasta el pecho en agua tibia por algunos minutos, permitiendo que se sujete de alguna percha. Los últimos recursos son la administración de aceite mineral vía oral o como enema, aunque si la condición es etológica será un problema recurrente y la solución óptima es generar una rutina de defecación para cada individuo.

Figura 113. Radiografía del paciente anterior, antes y después del vaciamiento rectal/vesical. Nótese la compresión torácica y digestiva generada por la distensión de la vejiga.

Figura 114. *B. variegatus* neonato en rutina de aprendizaje para defecar, con estímulo olfatorio (izq.). *C. hoffmanni* infante defecando, con rutina aprendida, sin necesidad de madre sustituta (der.).



Figura 115. *B. torquatus* con retención de orina y heces en baño tibio para estimular la expulsión (Fotos: Dra. Fernanda de Azevedo Liborio, IBAMA, Brasil).

Mineralización de tejidos blandos

Han y Garner (2015) describieron la mineralización de tejidos blandos en 19 perezosos de dos dedos en cautiverio, incluyendo aorta, mucosa gástrica, riñones y pulmones. La mineralización en general se da por un desbalance en la relación calcio/fósforo. Algunas causas de mineralización especuladas en este estudio fueron la suplementación crónica no intencional de vitamina D, hiperparatiroidismo renal secundario, hipercalcemia paraneoplásica (carcinoma de células transicionales), enfermedad renal crónica y/o uremia, metaplasia osteocondrogénica y bronconeumonía, entre otras. La mineralización distrófica de la mucosa gástrica fue previamente descrita debido a enfermedad renal por Moore y Lamberski en 2001 y luego porNapier y Moore en 2005.

Lipidosis hepática

Se ha sospechado que animales obesos, con dietas elevadas en grasa (e.g. alimento balanceado de perro de mala calidad), pueden presentar lipidosis hepática e ictericia como uno de los signos asociados. Estos individuos han sido hallados muertos en sus encierros y, ante-mortem, presentaban mucosas ictéricas, hemograma normal y un aumento leve a moderado en las enzimas hepáticas. En la necropsia, es posible observar el hígado agrandado, con bordes redondeados y de color amarillento. Por el momento, no ha sido posible descartar otras enfermedades que produzcan ictericia (figura 116).

Figura 116. Depóstios adiposos ictéricos inter e intra musculares (izq.) y abdominales en *C. hoffmanni* obeso.

9.1.3 Enfermedades misceláneas

Se han descrito raramente neoplasias en perezosos y únicamente en *Choloepus* spp. en cautiverio, tales como una masa torácica, carcinoma de la vejiga, carcinoma Bowenoide cutáneo *in situ* y quistes cutáneos (Moore y Lamberski 2001). Existe un reporte particular de un ejemplar de *C. didactylus* con historia de insuficiencia renal crónica con azotemia progresiva y polaquiuria. Se diagnosticó por histopatología posterior a la necropsia un carcinoma hepatocelular solitario bien diferenciado, no asociado a signología clínica, con mineralización metastásica a riñones, pulmones y aorta, determinado como la causa de muerte (Salas y col. 2014).

Como alteraciones hormonales, solo se ha descrito un único caso de hipoadrenocorticismo en un ejemplar de*C. hoffmanni* en cautiverio que presentó disnea con deshidratación severa, signos de hipotensión, disfagia (con placas en mucosa y tonsilitis). Los exámenes de sangre mostraron una relación sodio/potasio disminuida, cortisol bajo, respuesta disminuida a la prueba de respuesta a adrenocorticotropina y prueba de estimulación de aldosterona contundente. Falleció a pesar del tratamiento instaurado y la histopatología mostró atrofia suprarrenal cortical e inclusiones mucosas intranucleares en el tracto gastrointestinal, descartándose agentes virales (Kline y col. 2015).

Por otro lado, se presentó un caso de falla miocárdica en un ejemplar de *C. didactylus* en cautiverio. El animal presentaba debilidad, ataxia, edema generalizado y abdomen distendido, entre otros signos. Las radiografías mostraron una silueta cardiaca agrandada y patrón intersticial en pulmones. El líquido del abdomen resultó ser un transudado modificado. El animal fue tratado con fluidos, furosemida y tiamina y amlodipino, prednisona. Disminuyó la silueta cardiaca. Ecocardiio mostró baja contractibilidad del ventrículo izquierdo y aurícula derecha agrandada. Se recomienda comparar con animales sanos cuando no hay valores de referencia. Falla miocárdica. Se descontinuó amlodipino, empezó enalapril. Rosenburg y Snyder 2000.

9.2 ENFERMEDADES INFECCIOSAS

9.2.1 Bacterianas

Tabla 20. Enfermedades bacterianas de perezosos.

Enfermedad	Etiología	Agentes asociados	Signología	Tratamiento
Neumonía, sinusitis	Inadecuada climatización del ambiente (temperatura y humedad). Más común en *Bradypus* spp. (alta mortalidad) o en crías de ambos géneros por aspiración de leche (iatrogénico).	*Escherichia coli*[32] *Pneumococcus* sp.[33] *Staphylococcus* sp.[34] *Streptococcus* sp.[35] *Enterobacter cloacae*[36] *Corynebacterium* sp.[37] *Bordetella bronchiseptica*[38]	Letargo, anorexia, dshidratación, disnea, ruidos respiratorios, a veces acompañado de descarga nasal. Diagnóstico por signología, auscultación, hematología, ecografía, radiografía de vías aéreas superiores y tórax, broncoscopía, cultivo de descarga y/o lavado bronco-alveolar.	Adecuado control del ambiente, temperatura ≈28° C y humedad relativa al menos 60%. Uso de antibióticos sistémicos y nebulizados, probióticos, antiinflamatorios, expectorantes y broncodilatadores. Evitar dispersión por fomites y aerosoles.
Enteritis	Inadecuado manejo del agua/alimentos, contaminación. Pobre limpieza de encierros. Común en crías de ambos géneros.	*Escherichia coli*[39] *Citrobacter freundii*[40] *Salmonella* sp.[41] *Salmonella enteritidis*[42] *Aeromonas* sp.[43]	Diarrea mucosa negruzca, cólicos abdominales, anorexia, letargo, deshidratación moderada a severa de progresión rápida.	Fluidoterapia oral (reconstituyentes de electrolitos y vitaminas), SC o IO en crías. Protectores de mucosa, probióticos y antibióticos.
Cistitis, pielonefritis, urolitiasis	Predisposición dietaria (exceso de proteínas y/o minerales) a formación de litos,	*Escherichia coli*[44] *Staphylococcus* sp.[45] *Streptococcus* sp.[46] *Streptococcus* grupo D[47]	Descarga prepucial/vulvar blanquecina o amarillenta, disuria, polaquiuria, valores urinarios alterados (principalmente pH y	Sondeo vesical retrógrado, antibióticos, antiinflamatorios, analgésicos,

[32]Messias-Costa 2001
[33]Messias-Costa 2001
[34]Messias-Costa 2001
[35]Messias-Costa 2001
[36]Autores (Dünner y Pastor)
[37]Autores (Dünner y Pastor)
[38]Hammond y col. 2009
[39]Diniz y Oliveira 1999; Moore y Lamberski 2001
[40]Diniz y Oliveira 1999
[41]Moore y Lamberski 2001
[42]Diniz y Oliveira 1999
[43]Moore y Lamberski 2001
[44]Autores (Dünner y Pastor); Moore y Lamberski 2001
[45]Rappaport y Hochman 1988; Napier y Moore 2005
[46]Rappaport y Hochman 1988; Napier y Moore 2005
[47]Moore y Lamberski 2001

	contaminación con heces por proximidad ano-genital, iatrogénica (contaminación sonda urinaria).	*Klebsiella* sp.[48] *Proteus* sp.[49]	densidad), sedimento urinario con células y/o cristales, obstrucción urinaria, periodos de letargia. Diagnóstico por radiografía, ecografía, pruebas de orina y cultivo.	fluidoterapia. Cistotomía para remoción de litos mayores.
Mastitis, metritis, piometra	Asociado mayormente a abortos, distocia o retención placentaria. Contaminación con heces por proximidad ano-genital, iatrogénica (contaminación sonda urinaria).	*E. coli*[50]	Descarga láctea amarilla/verdosa. Descarga vulvar blanquecina, amarillenta o marrón mucosa o serosanguinolenta. Lamido persistente de zona genital. Diagnóstico por historia reproductiva, signología, ecografía y cultivo de descargas.	Para mastitis, antibióticos, antiinflamatorios, analgésicos. No se han probado antigalactógenos. Para metritis o mastitis, resolución quirúrgica (ovariohisterectomía) por recidiva, y terapia de soporte. No se han intentado lavados uterinos. Llevar registro detallado de conductas reproductivas y apareamientos.
Septicemia	Asociada a desórdenes sistémicos, se superan las barreras inmunológicas. Muy común por contaminación de heridas/fracturas expuestas, mal manejo del ambiente.	*Salmonella entiritidis*[51] *Streptococcus* sp.[52], *S. gallolyticus*[53]	Letargo, anorexia, fiebre, efusión abdominal/pleural/pericárdica, pericarditis, falla multiorgánica con muerte súbita.	Tratamiento complicado. El mantenimiento de un acceso venoso también representa una dificultad. Pronóstico desfavorable.

Nota: se ha descrito la presencia de *Coxiella burnetii*, causante de la fiebre Q (zoonosis), en *Bradypus tridactylus* en la Guyana Francesa. Se le describió como el reservorio putativo de la bacteria, eliminando altas concentraciones de ésta en las heces. El animal murió por causas accidentales, por lo que no se describió signología *antemortem*[54].

[48]Rappaport y Hochman 1988; Napier y Moore 2005
[49]Rappaport y Hochman 1988; Napier y Moore 2005
[50]Autores (Dünner y Pastor)
[51]Diniz y Oliveira 1999
[52]Raines 2002
[53]Autores (Dünner y Pastor)
[54] Davoust y col. 2014

A continuación, en las Figuras 117 a 121 se muestran algunos ejemplos de casos clínicos de etiología infecciosa en perezosos.

Figura 117. Paciente con sinusitis y neumonia por *Enterobacter cloacae* multiresistente y *Corynebacterium* sp. De izq. a der: descarga nasal mucosa blanca; lavado bronco-alveolar para realización de cultivo y antibiograma; y nebulización. A pesar de una aparente mejoría con el tratamiento, el animal presenta recidiva, empeoró en repetidas ocasiones (disminución de peso, anorexia, letargia) y debió ser sometido a eutanasia.

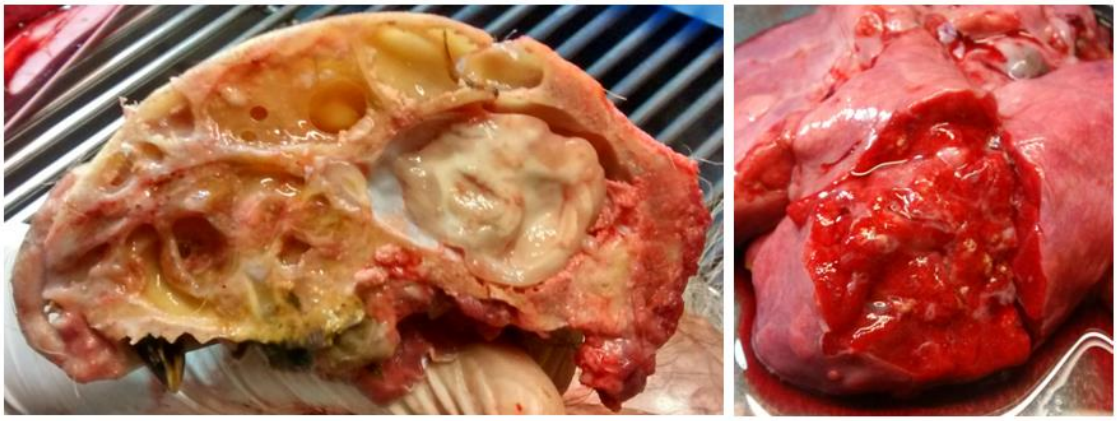

Figura 118. Necropsia del paciente anterior. El corte sagital del cráneo muestra los senos con abundante contenido mucoso espeso. En pulmones se observan múltiples abscesos de 3-4 mm.



Figura 119. Secreción nasal por enfermedad respiratoria. Foto: Plese y Moreno 2005.

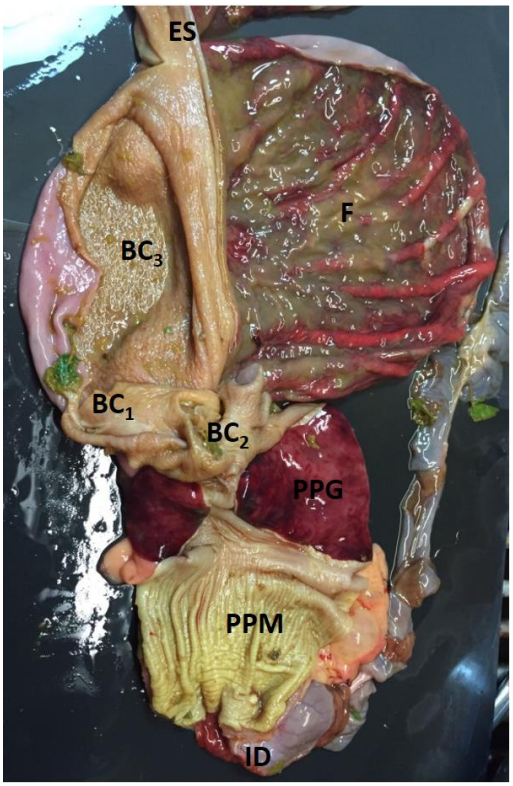

Figura 120. Gastroenteritis de etiología desconocida en infante de *C. hoffmanni*. Se observa la mucosa del fundus y porción glandular congestiva y desprendiéndose, además de la mucosa del intestino delgado engrosada. ES = esófago; BC_1, BC_2, BC_3: bolsas cardiales; F: fundus; PPG: porción pre-pilórica glandular; PPM: porción pre-pilórica muscular; ID = intestino delgado.

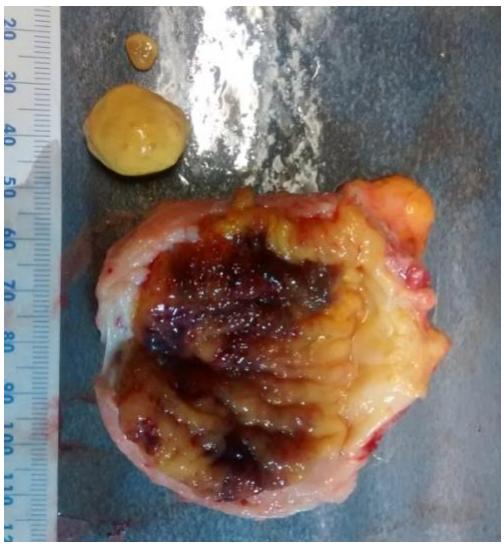

Figura 121. Cistitis por *E. coli* y urolitiasis en *C. hoffmanni* hembra adulta. La mucosa vesical se observa hemorrágica y engrosada. El paciente fue sometido a eutanasia por otras causas.

Figura 122. De izq. a der: descarga vulvar blanquecina espesa en *C. didactylus*con sospecha de piometra (imagen: Jessie Boylan - Paradise Wildlife Park, Reino Unido); descarga vulvar serosanguinolenta en *C. hoffmanni*; útero del perezoso anterior con contenido y ovarios y oviductos congestivos; hemometra y metritis - endometrio del útero anterior engrosado y hemorrágico, con contaminación por *E. coli*.

Figura 123. Neonato de *C. hoffmanni* que murió súbita y agudamente por septicemia. Se observa efusión abdominal y pleural; ambos cultivos resultaron positivos a *Streptococcus gallolyticus*.

9.2.2 Virales

Hasta ahora, se han estudiado más de 16 Arbovirus en perezosos, sin determinar realmente si se trata de hospederos amplificadores o de especies netamente centinelas. Se requieren mayores estudios al respecto.

Tabla 21. Enfermedades virales de perezosos.

Clasificación	Virus	Comentarios
Específicos de perezosos[55]	Utinga	Transmitidos por *Culicoides* y *Anopheles*. Perezosos son posible reservorio.
	Utive	Detectados en perezosos silvestres de ambos géneros en Panamá.
	Changuinola (Phlebovirus)	Perezosos son posibles reservorios.30% de seroprevalencia de anticuerpos en *B. variegatus* y *C. hoffmanni* en Costa Rica.[56]
	Bradypus-4	Nuevo, no agrupado antigénicamente
Accidentales[57]	Encefalitis Equina Venezolana	*Bradypus* spp. es una potencial fuente de infección (mayores concentraciones de Ac por más tiempo que *Choloepus* spp.). 11% de prevalencia de anticuerpos en *B. variegatus* y *C. hoffmanni* en Costa Rica.[58]

[55] Seymour y col. 1983b
[56] Medlin y col. 2016
[57] Seymour y col. 1985
[58] Medlin y col. 2016

Otros (rol del perezoso en el ciclo es incierto)[59]	Encefalitis de San Louis (SLEV)	Prevalencia particularmente alta en *Choloepus* spp. Viremias experimentales de altos títulos y larga duración. Mosquitos pueden transmitir la enfermedad luego de picar un perezoso infectado. Se discute la posibilidad de transmisión a humanos. Reporte de transmisión de madre a cría no lactante. 80% de seroprevalencia de anticuerpos en *B. variegatus* y *C. hoffmanni* en Costa Rica.[60]
	Oropuche	*B. tridactylus* en Brasil.
	Ilheus (ILHV)	67% de seroprevalencia de anticuerpos en *B. variegatus* y *C. hoffmanni* en Costa Rica. Posible reacción cruzada con SLEV.[61]
	Punta Toro	32% de seroprevalencia de anticuerpos en *B. variegatus* y *C. hoffmanni* en Costa Rica.[62]
	Estomatitis vesicular (VSV)	14% de seroprevalencia de anticuerpos en *B. variegatus* y *C. hoffmanni* en Costa Rica.[63]
	Río Grande	10% de seroprevalencia de anticuerpos en *B. variegatus* y *C. hoffmanni* en Costa Rica. Posible reacción cruzada con otro Phlebovirus[64]
	Virus del Nilo Occidental (WNV)	15% de seroprevalencia de anticuerpos en *B. variegatus* y *C. hoffmanni* en Costa Rica.[65]

En las figuras 124 y 125 se muestran algunos ejemplos de casos clínicos compatibles con etiología viral en perezosos.

[59] Seymour y col. 1983a
[60]Medlin y col. 2016
[61]Medlin y col. 2016
[62]Medlin y col. 2016
[63]Medlin y col. 2016
[64]Medlin y col. 2016
[65]Medlin y col. 2016.

Figura 124. Infante de *C. hoffmanni* con vesículas en morro, párpados y zona genital, de aparición y desaparición rápida (2-3 días). Otros 2 individuos presentaron las mismas lesiones simultáneamente post admisión. En la impronta de las lesiones se observó infiltrado linfocitario y la hematología de los pacientes mostró linfocitosis y neutropenia moderada. No hubo posibilidad de obtener un diagnóstico definitivo (se sospechaba de Herpesvirus) pero todos los pacientes respondieron favorablemente al tratamiento sintomático con antiviral y estimulante del sistema inmune, sin volver a presentar lesiones.

Figura 125. Lesiones tipo papilomatosas/verrugosas en prepucio de *C. hoffmanni* adulto.

9.2.3 Micóticas

Tabla 22. Enfermedades micóticas de perezosos.

Hongo	Prevalencia	Signología
***Malassezia* spp.**[66]	Mayormente en *Choloepus* spp. neonatos o infantes, guardería muy húmeda (>60%). Habitante normal de la piel en adultos.	Localizada o diseminada (figuras 126 y 127). Alopecia, descamación, irritación, prurito intenso.
Microsporum gypseum[67]	*Choloepus* spp. principalmente.	Alopecia, prurito intenso, descamación, edema, calor.
***Candida* sp.**[68]	Varios reportes en *Choloepus* sp.	Candidiasis oral (glositis/estomatitis); gastritis micótica (centros necróticos con forma de "cráter de volcán" en porción pre-pilórica glandular) en un infante (figura 128).
Histoplasma capsulatum[69]	Descripción en un *C. didactylus*.	Deterioro crónico, caquexia, lesiones microgranulomatosas en múltiples órganos.
Paracoccidioides brasiliensis [70]	Descripción en un *C. didactylus*.	Paracoccidiomicosis diseminada (lesiones granulomatosas en pulmones, bazo y riñones).
***Madurella* sp., *Penicillum* sp.**[71]	Descripción en un *Choloepus* sp.	Masa en tórax, diagnóstico por lavado traqueal y respuesta favorable a terapia antimicótica.
Pneumocystis carinii[72]	Descripción en un *B. variegatus.*	*N*eumonía en paciente inmunodeprimido, taquicardia, disnea. Infección concomitante con *Enterobacter* sp. y *Acitenobacter* sp.

En las figuras 126 y 127, se muestran algunos ejemplos de casos clínicos de etiología micótica en perezosos.

[66] Autores (Dünner y Pastor)
[67] Autores (Dünner y Pastor)
[68]Moore y Lamberski 2001; Berrocal 2017
[69]Sybille y col. 1992.
[70]Trejo-Chávez y col. 2011
[71] Moore y Lamberski 2001
[72]Yonushonis y col. 1986.

Figura 126. *Malassezia* spp. localizada (izq.) y diseminada (der.), con abundante descamación.

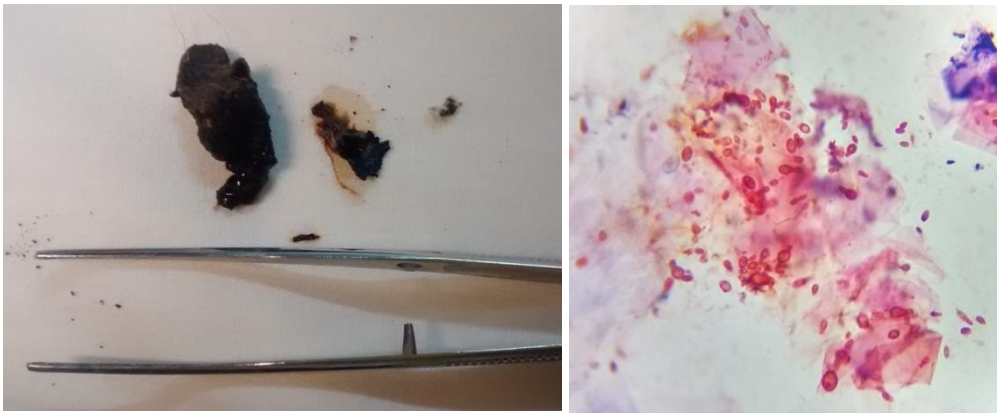

Figura 127. Otitis externa por *Malassezia* spp. en *C. hoffmanni*, con abundante producción de cerumen y taponamiento del conducto auditivo externo (izq.); hisopado cutáneo de del oído del perezoso anterior, teñido con Gram, que muestra abundantes blastoconidias de *Malassezia* spp.

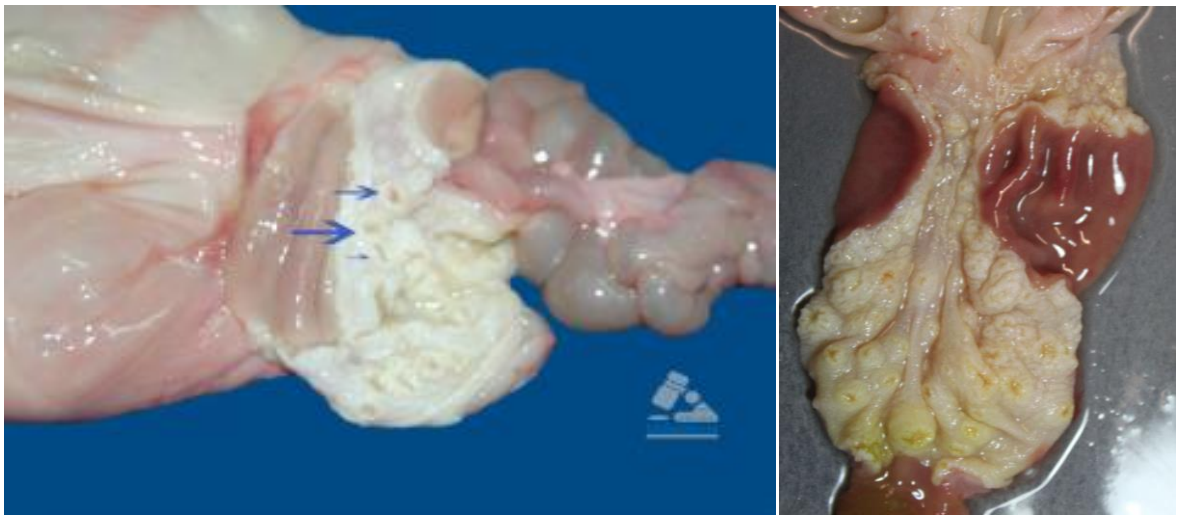

Figura 128. Gastritis micótica - La mucosa no glandular (epitelio escamoso) de la porción pre-pilórica muestra múltiples crecimientos similares a cráteres de volcanes (flechas celestes) (imagen: Berrocal 2017); lesiones idénticas a las descritas por Berrocal (2017) en un *C. hoffmanni* infante con anorexia y muerte súbita.

9.2.4 Parasitarias

Tabla 23. Enfermedades parasitarias de perezosos.

Clasificación	Sistema	Parásito	Comentarios
Ectoparásitos	Tegumentario	*Edentalges bradypus* (Psoroptidae)[73]	Otocariasis en *B. variegatus*. Grandes costras en conducto auditivo externo y alrededor de los ojos, animales debilitados.
		Lobalges trouesarti (Lobalgidae)[74]	Causante de sarna; *B. variegatus* en Brasil.
		Sarcoptes scabiei[74]	Causante de sarna; *B. variegatus* en Brasil.
		Amblyomma spp. (Ixodidae)[75]	Más de 6 especies descritas para ambos géneros. *A. geayi* y *A. varium* altamente especializadas en perezosos. Alta prevalencia e infestación en animales silvestres.
Endoparásitos	Gastrointestinal	*Ascaris* spp.[76]	Ambos géneros, con presentación clínica (diarrea constante, pastosa, oscura, parásitos en las heces).
		Trichuris spp.	Ambos géneros, con presentación clínica (diarrea constante, pastosa, oscura, parásitos en las heces).
		Strongyloides spp.	
		Eimeria choloepi[79]	Primeras coccidias en registro fósil de perezoso terrestre de Shasta.[77] *C. didactylus* silvestre en Brasil; única especie reportada en perezosos.[78]
		Leiuris leptocephalus (Spirocercidae)[80]	*B. variegatus* en Costa Rica. Sospecha de infección previa al cautiverio.
		Moniezia benedeni (Anoplocephalidae)[81]	*B. variegatus* en Costa Rica. Sospecha de infección previa al cautiverio.
		Leishmania braziliensis[82]	Reservorios de al menos 5 especies. *C. hoffmanni* en Panamá es el principal reservorio de *L. b. guyanensis*, sin manifestación clínica.[83]
	Hemoparásitos	*Endotrypanummonterogeii*[84]	*C. didactylus* y *hoffmanni*, *B. tridactylus* y *variegatus*, en Costa Rica, Panamá,

[73]de Souza y col. 2009
[74]Oliveira y col. 2000
[75]Waage y Best 1985
[76]Diniz y Oliveira 1999
[77]Schmidt y col. 1992
[78]Lainson y Shaw1982
[79]Lainson y Shaw 1982; Lainson y col. 1989
[80]Sibaja-Morales y col. 2009
[81]Sibaja-Morales y col. 2009
[82]Franco y col. 1996
[83] Herrer y Telford 1969; Herrer y Christensen 1980
[84]Shaw 1985

		Guyana Francesa y Brasil.
	Babesia choloepi[85]	*C. didactylus* en Guyana Francesa. Primera *Babesia* descrita en un xenarthra.
	Trypanosoma spp.[86]	Al menos 4 especies descritas en distintos países, para *Bradypus* spp. y *Choloepus* spp.
	Chabfilaria jonathani (Filarioidea)[87]	*C. didactylus* en Guyana Francesa. De importancia para el entendimiento de la aparición de filarias en mamíferos.
	Toxoplasma gondii[88]	*C. didactylus*. Agudo y letal. Parásito detectado en hígado, pulmones, bazo, sangre, corazón, riñones y exudado peritoneal.

En las figuras 129 y 130, se muestran algunos ejemplos de casos clínicos de etiología parasitaria en perezosos.

Figura 129. Otocariasis y sarna (principalmente afectando extremidades, axilas e ingles) en *B. variegatus* adulto silvestre. Esta signología se observó frecuentemente en perezosos silvestres, que eran admitidos debilitados.

[85]Dedet y col. 1988
[86]Shaw 1985; Travi y col. 1989
[87]Bain y col. 1983
[88]Shaw y Lainson 1973

Figura 130. Infante de *B. variegatus* en tratamiento por sarna severa. La alta carga parasitaria implicó que, post estabilización, se le cortara el pelo para eliminar las costras más grandes, se iniciara un tratamiento spot-on (selamectina) y se hicieran baños (shampoo queratolítico + antiséptico). El animal presentaba deshidratación del 7 % y baja condición corporal (2/5) pero respondió favorablemente al tratamiento.

Figura 131. Ácaros (no identificados) obtenidos en raspados cutáneos de distintos individuos de *B. variegatus* con sarna severa.

Figura 132. Garrapatas del género *Amblyomma* obtenidas de diferentes individuos de ambos géneros. Es común encontrarlas en perezosos silvestres que han pasado mucho tiempo en el suelo (traumatizados, huérfanos, etc.).

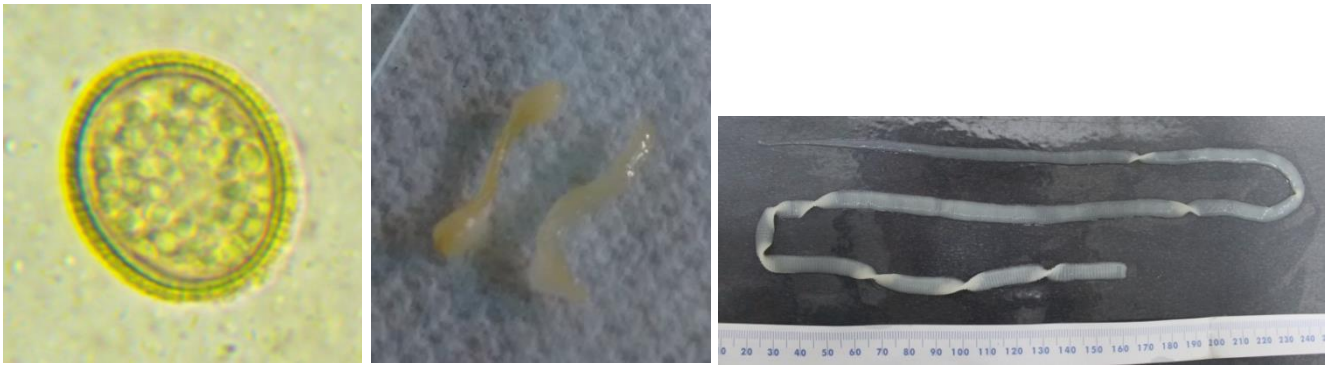

Figura 133. Huevo de céstodo (microscopio 40X), proglótides y céstodo adulto encontrados en las heces de *C. hoffmanni* en cautiverio.

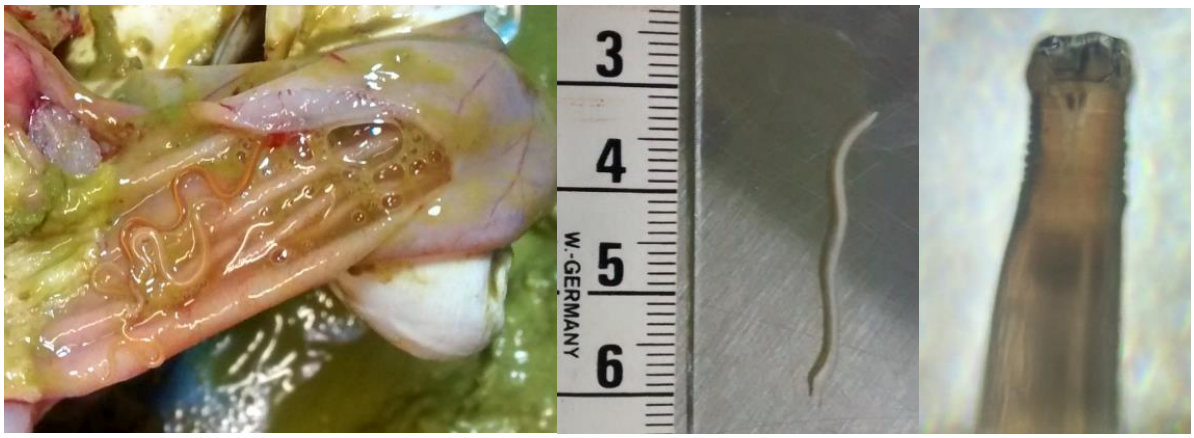

Figura 134. Nemátodos encontrados en duodeno de *B. variegatus* adulto.

Figura 135. Coccidiosis hepática en *C. hoffmanni* infante con muerte súbita en cautiverio. También se observó baja condición corporal, efusión abdominal y zonas de mucosa hemorrágica en bolsas cardiales.

CAPÍTULO 10:

TERAPÉUTICA

TERAPÉUTICA

Aunque antiguamentese recomendó la reducción de las dosis y frecuencias de medicación en perezosos debido a sus grandes estómagos y baja tasa metabólica (Divers 1986), publicaciones subsecuentes sugirieron que esto no era necesario. La administración inyectable podría ser una vía preferida dado el desconocimiento sobre el efecto de los medicamentos en los estómagos pero, en caso de utilizar medicamentos orales, la selección debiera guiarse por protocolos para rumiantes (Moore y Lamberski 2001).

Las dosis a continuación presentadas son aquellas que se han descrito como efectivas por otros investigadores y/o que han entregado a los autores excelentes resultados en la práctica diaria, ajustadas en base a los resultados observados en cada caso, sin estudios farmacocinéticos ni farmacodinámicos disponibles aún.

Los medicamentos probados en perezosos se resumen las Tablas 24 a 28, pero no se limitan a estos.

10.1 ANTIBIÓTICOS

Tabla 24. Antibióticos utilizados en perezosos.

Nombre genérico	Dosis (mg/Kg)	Vía de administración	Frecuencia x duración	Comentarios
Amoxicilina[89]	10-12,5	IM PO dificultosa	SID x 5-7 días	Infecciones respiratorias, 1ª elección
Ampicilina [90]	10-20	IM EV	BID x 5-8 días	Efectivo vía EV en septicemia
Cefalexina	15-30	IM	BID x 5-10 días	Infecciones del sistema tegumentario
Ceftriaxona	20	IM	SID x 3 días	Infecciones respiratorias
Cloranfenicol	100	IM	SID x 5-10 días	Infecciones respiratorias
Enrofloxacina[91]	5	IM EV en septicemia SC doloroso Nebulizado	BID x 20 días SID x 7-10 días	Amplio espectro, sistema urogenital y respiratorio
Gentamicina[92]	5 30 mg totales	IM Nebulizado	BID x 14 SID x 4-5 días	Infecciones respiratorias. Nebulización dificultosa en animales silvestres por estrés, considerar anestesia

[89] Aguilar y Superina 2015
[90] Aguilar y Superina 2015
[91] Hammond y col. 2009
[92] Hammond y col. 2009

Trimetoprim sulfametoxazol[93,94]	20 40 24-48	IM IM PO	SID x 12 días BID x 7-10 días	Suspensión oral, ideal para infecciones entéricas y respiratorias

10.2 ANTIINFLAMATORIOS Y ANALGÉSICOS

Tabla 25. Antiinflamatorios y analgésicos utilizados en perezo.

Nombre genérico	Dosis (mg/Kg)	Vía de administración	Frecuencia x duración	Comentarios
Dexametasona [95]	0,3-0,6	IM	SID x 4 días (disminuyendo dosis gradualmente)	Corticoesteroide; reporte de uso en infección respiratoria
Flunixin meglumine[96]	1	SC	SID x 3-5 días	Analgésico, tratamiento de cólicos
Gabapentina	3-5	PO/diluida	SID x 3 días	Analgésico post quirúrgico, cirugías ortopédicas. Puede producirse letargo y anorexia, sobre todo con dosis altas
Ketoprofeno	2 el primer día, luego 1	SC EV	SID x 2 días	Antiinflamatorio y analgésico
Meloxicam[97]	0,2 primer día, luego 0,1 0,05-0,1	SC EV IM	SID x 3-4 días Cada 48 hrs por 3-4 días	Antiinflamatorio y analgésico
Prednisona [98]	1	PO	SID x 10 días y luego cada 48 hrs	Corticoesteroide; reporte de uso en falla miocárdica
Tramadol	2-3	IM EV	QID-TID x 3-5 días	Analgésico, pacientes politraumatizados o post quirúrgico

[93] Hammond y col. 2009
[94] Messias-Costa 2001
[95]Hammond y col. 2009
[96]Aguilar y Superina 2015
[97]Aguilar y Superina 2015
[98] Rosenburg y Snyder 2000

10.3 ANTIPARASITARIOS

Tabla 26. Antiparasitarios utilizados en perezosos.

Nombre genérico	Dosis (mg/Kg)	Vía de administración	Frecuencia x duración	Comentarios
Fenbendazol	25	PO	SID x 3 días	Nemátodos
Ivermectina[99]	0,14	SC	1-2 veces/semana, x 3-4 semanas	Sarna. TOXICIDAD en *Bradypus* spp. (convulsiones, muerte)
Levamisol	100	IM	Una vez x semana, 2 aplicaciones	Nemátodos
Mebendazol	100	PO	BID x 7 días	Nemátodos
Metronidazol	25	PO	SID x 5 días	*Entamoeba*, *Giardia*
Praziquantel	5	PO	BID-SID x 1-3 días	Céstodos
Selamectina	6	Spot-on	SID cada 21 días	Sarna

10.4 ANTIMICÓTICOS

Tabla 27. Antimicóticos utilizados en perezosos.

Nombre genérico	Dosis (mg/Kg)	Vía de administración	Frecuencia x duración	Comentarios
Itraconazol	5	PO con el alimento	SID x 4-6 semanas	Dermatofitosis diseminadas; acompañado de baños con clorhexidina (shampoo)
Ketoconazol	5	PO con el alimento, diluido	SID x 4-6 semanas	Dermatofitosis diseminadas; acompañado de baños con clorhexidina (shampoo)
Miconazol	2 gotas	Gotas óticas, local	BID x 7-14 días	Otitis por hongos
Terbinafina	-	Tópico, spray o crema	BID x 3-4 semanas	Dermatofitosis localizadas; acompañada de lavados con clorhexidina

10.5 MISCELÁNEOS

Tabla 28. Agentes misceláneos utilizados en perezosos.

Nombre genérico	Dosis (mg/Kg)	Vía de administración	Frecuencia x duración	Comentarios
Aceite mineral	0,5-3 ml totales	PO Enema	Aplicación única	Constipación en neonatos o infantes
Aciclovir	20	PO	BID x 21 días o más (evaluar)	Terapia antiviral ante (sospecha de) Herpesvirus

[99]Aguilar y Superina 2015

Albuterol[100]	0,042%	Inhalación (nebulizado)	3 ml en 30 minutos	Descongestionante o expectorante
Amlodipino[101]	0,18	VO	SID	Antihipertensivo; reporte de uso en falla miocárdica
Bene-Bac®	1-3 gr	PO	BID-SID x 3-7	Probiótico, para acompañar terapias antibióticas o en animales con alteraciones digestivas
Bromhexina[102]	0,6	PO	SID 5-7	Expectorante
Catosal®	0,5	IM EV	Dosis única	Estimulante metabólico, pacientes debilitados recién admitidos
Clorhexidina 3%, shampoo	-	Lavado local o baño	SID 2-3 veces x semana	Shampoo Hexadene® o Regepipel plus® (incluye miconazol); complemento a tratamiento antimicótico (debilita al hongo) o antisárnico (previene infecciones cutáneas al desprenderse las costras)
Complejo B	0,5-1 ml	IM	SID 1-3	Estimulante metabólico
Digoxina[103]	0,007	VO	SID	Cardiotónico y antiarrítmico; reporte de uso en falla miocárdica
Doxapram[104]	2-4	IM EV Intratraqueal	Dosis única	Apnea, depresión respiratoria por anestesia
Enalapril[105]	0,5	VO	SID	Antihipertensivo; reporte de uso en falla miocárdica
Fenilefrina [106]	1 gota	Intranasal	TID x 5 días	Gotas nasales descongestionantes; reporte de uso en infección respiratoria
Furosemida [107]	3	IM	BID	Diurético; reporte de uso en falla miocárdica
Inmunol Himalaya ™	0,3-5 ml	PO	BID x 5-10 días	Estimulante del sistema inmune, ideal como complemento en tratamiento de sarna o enfermedades

[100]Hammond y col. 2009
[101]Rosenburg y Snyder 2000
[102]Hammond y col. 2009
[103]Rosenburg y Snyder 2000
[104]Aguilar y Superina 2015
[105]Rosenburg y Snyder 2000
[106]Hammond y Snyder 2009
[107]Rosenburg y Snyder 2000

				virales
Lágrimas artificiales, soluciones oftálmicas medicadas	1-2 gotas por ojo	Tópico	BID x 7-10 días	Lubricación durante anestesias prolongadas. Tratamiento de úlceras corneales (con condroitin sulfato, antibióticos)
Liv-52 Himalaya ™	3-15 ml	PO	BID x 7-21 días	Hepatoprotector, enfermedades hepáticas generales y excelente complemento en terapias con antimicóticos
Metoclopramida	0,2	PO	SID, 30 minutos antes de la comida	Promotor del vaciamiento gástrico; post periodos prolongados de anorexia
Nutri Plus gel®	0,1-0,5 ml	PO	Una o dos dosis hasta estimular apetito	Suplemento energético, neonatos emaciados
Peróxido de benzoilo, shampoo	-	Baño	SID 2-3 veces x semana	Shampoo BPO-3™, F-L-T®, queratolítico. Complemento a tratamiento antisárnico (debilita las costras y favorece su desprendimiento)
Simeticona[108]	1 50-100 mg totales	POIntraestomacal (al trocarizar)	Antes de cada comida, BID-TID x 3-5 días	Tratamiento de timpanismo. Presentación en suspensión o tabletas
Subsalicilato de bismuto	20	PO	BID x 3	Previene deshidratación acelerada en pacientes con diarrea
Vigantol® ADE	0,5-2 ml	IM	Dosis única	Concentrado vitamínico, pacientes debilitados recién admitidos
Vitamina C	20	IM	Dosis única	Deficiencia nutricional
Vitamina K	1	IM	Dosis única	Hipovitaminosis K, desórdenes de la coagulación

[108]Aguilar y Superina 2015

LITERATURA CITADA

LITERATURA CITADA

Accioly Lins Amorim MJA, AA de Amorim Júnior, JBMessias, VA de Silva Júnior, K de Melo Berinson. 2004. Anatomical aspects of the placenta of the sloth (*Bradypus variegatus*), SCHINZ, 1825. *Morphol* 22(1), 9-18.

Aguilar R, M Superina. 2015. Xenarthra. En: Miller R, Fowler M. (Eds.). 2015. Fowler's Zoo and Wild Animal Medicine, 355-368. Elsevier, Saunders, St. Louis, Missouri, USA.

Avey-Arroyo J. 2002. Sloths. En: Gage LJ (Ed.). 2002. Hand-Rearing Wild and Domestic Mammals. Iowa State University Press, A Blackwell Publishing Company, Blackwell Publishing Professional 2121 State Avenue, Ames, Iowa 50014. USA. Pp 81-89.

Bain O, Purnomo, JP Dedet. 1983. A new filaria, *Chabfilaria jonathani* n.gen, n.sp., an onchocercid parasite of edentates. *Ann Parasitol Hum Comp* 58 (6), 583-591.

Beebe W. 1926. The three-toed sloth (*Bradypus cuculliger cuculliger Wagler*). *Zoologica* 7, 1-67.

Benirschke K, HC Powell. 1985. On the placentation of sloths. 237-241, In, Montgomery GG(Ed.): The Evolution and Ecology of Armadillos, Sloths, and Vermilinguas. Smithsonian Institution, Washington, 1985.

Benirschke K. 2008. Reproductive parameters and placentation in anteaters and sloths. En: Vizcaíno SF, WJ Loughry (Eds.). 2008. The biology of Xenarthra, Gainesville, FL, University Press of Florida. 370 pp. ISBN: 9780813037189 0813037182.

Berrocal A. 2017. Mycotic gastritis probably due to *Candida* sp in a two-toed sloth (*Choloepus hoffmanni*). 24th Annual Zoo and Wildlife Pathology with focus on fungal diseases, during the 49th Annual Conference of the American Association of Zoo Veterinarians. Dallas Frisco, USA. September 2017, 23-29.

Bezerra B, AS Souto, LG Halsey, N Schiel. 2007. Observation of brown-throated three-toed sloths: Mating behaviour and the simultaneous nurturing of two young. *J Ethol* 26(1), 175-178.

Britton SW, WE Atkinson. 1938. Poikilothermism in the sloth. *J Mammal* 19(1), 44-99.

Britton SW. 1941. Form and Function in the sloth. *Q Rev Biol* 16:14-34, 190-207.

Bush M, BA Gilroy. 1979. A bleeding technique from nonpalpable vessels in anesthetized two-toed sloths (*Choloepus didactylus*) - plus hematologic data. *J Zoo Wildl Med* 10, 26-27.

Cassano CR, MC Martins Kierulff, AG Chiarello. 2011. The cacao agroforests of the Brazilian Atlantic forest as habitat for the endangered maned sloth *Bradypus torquatus*. *Mamm Biol* 76, 243-250.

Chiarello AG, DJ Chivers, C Bassi, MAF Maciel, LS Moreira, M Bazzalo. 2004. A translocation experiment for the conservation of maned sloths, *Bradypus torquatus* (Xenarthra, Bradypodidae). *Biol Conserv* 118 (4), 421-430

Chiarello AG. 2008. Sloth ecology: an overview of field studies. En: SF Vizcaíno y WL Loughry (eds).2008. The Biology of the Xenarthra. University of Florida Press, Gainesville, FL, USA.370 pp. ISBN: 9780813037189 0813037182

Davoust B, JL Marié, V Pommier de Santi, JM Berenger, S Edouard, D Raoult. 2014. Three-toed sloth as putative reservoir of *Coxiella burnetii*, Cayenne, French Guiana. *Emerg Infect Dis* 20 (10).

de la Maza M y C Bonacic (Eds.). 2013. Manual para el monitoreo de fauna silvestre en Chile. Serie Fauna Australis, Facultad de Agronomía e Ingeniería Forestal.Pontificia Universidad Católica de Chile, Pp 202.

Dennis C, C Jeuniaux, Gerebtzoff MA, Goffart M. 1967. La digestion stomacale chez un paressux, l'unau*Choloepus hoffmanni* Peters. *Annls Soc R Zool Belg* 97: 9-29.

De Souza CP, GG Verocai, JA de Arruda, JR Pires, AY Takitani, JL Faccini. 2009. Otoacariasis due to *Edentalges bradypus* Fonseca 1954 (Acari; Psoroptidae) infestation in the brown-throated three-toed sloth *Bradypus variegatus* from Brazil. *Parasitol Res* 105 (3), 881-882.

Dedet J-P, M Veilly, Y Robin, O Bonnevie, I Landau. 1988. *Babesia choloepi* n. sp. (Apicomplexa, Piroplasmida), parasite du paresseux à deux doigts, *Choloepus didactylus* (Linné, 1758) (Xenarthra, Bradypodidae), en Guyane Francaise. *Ann Parasitol Hum Comp* 63(1), 16-21. ISSN: 0003-4150

Dias BB, LA dos Santos, P Lara-Ruiz, C Righetto Cassano, L Pinder, A García Chiarello. 2008. First observation on mating and reproductive seasonality in maned sloths *Bradypus torquatus* (Pilosa: Bradypodidae). *J Ethol* 27, 97-103.

Dill-McFarland KA, PJ Weimer, JN Pauli, MZ Peery, G Suen. 2016. Diet specialization selects for an unusual and simplified gut microbiota in two- and three-toed sloths. *Environ Microbiol* 18, 1391-1402.doi: 10.1111/1462-2920.13022

Diniz LS, PM Oliveira. 1999. Clinical Problems of Sloths (*Bradypus* sp. and *Choloepus* sp.) in Captivity. *J Zoo Wildl Med* 30 (1), 76-80.

Divers B. 1986. Pp. 622-630. In: Fowler, M. E. (ed.). 1986. Zoo and Wild Animal Medicine, 2nd ed. WB Saunders Co., Philadelphia, Pennsylvania, USA. ISBN: 978-0721610139

Duarte DPF, Da Costa CP, Huggins SE. 1983. The autonomic component in blood pressure and heart rate effects of tilting in the three-toed sloth. *Comp Biochem Phys* 74C, 485-492

Duarte DPF, Huggins SE, Da Costa CP, Leal AM. 1989. The effects of posture changes on blood pressure and heart rate of anaesthetized and reserpinized sloths. *Compa Biochem Phys* 94A, 159-165.

Durán A. 2005. Valores de hematología y bioquímica sanguínea del perezoso de tres dedos (*Bradypus variegatus*) y el perezoso de dos dedos (*Choloepus hoffmanni*) en cautiverio en Limón, Costa Rica. Tesis para optar al grado de Licenciatura en Medicina Veterinaria, Universidad Nacional, Facultad de Ciencias de la Salud, Escuela de Medicina Veterinaria.

Edmands S. 2007. Between a rock and a hard place: evaluating the relative risks of inbreeding and outbreeding for conservation and management. *Molec ecol* 16: 463-475.

Ehrat H. 1943. Zur topography und anatomie des faultierherzens (*Bradypus tridactylus* und *Choloepus didactylus*). *Zeit Wiss Zool,* 156, 290-331.

Eisenberg JF, KH Redford. 2000. Mammals of the Neotropics, Volume 3: The Central Neotropics: Ecuador, Peru, Bolivia, Brazil. University of Chicago Press. 624 pp (ver pp 94-95, 97).

Falconi N, EM Vieirab, J Baumgarten, D Faria, GAFernández Giné. 2015. The home range and multi-scale habitat selection of the threatened maned three-toed sloth (*Bradypus torquatus*). *Mamm Biol*80 (5), 431-439.

Fernández Giné GA, C Righetto Cassano, S Souza de Almeida, D Faria. 2015. Activity budget, pattern and rhythm of maned sloths (*Bradypus torquatus*): Responses to variations in ambient temperature. *Mammalian Biology - Zeitschrift für Säugetierkunde* 80(6), 459-467. https://doi.org/10.1016/j.mambio.2015.07.003

Franco AMR, H Momem, RD Naiff, CFS Moeira, MP Deane, G Grimaldi. 1996. Enzyme polymorphism in Endotrypanum and numerical analysis of isoenzyme data. *Parasitol* 113, 39-48.

Frankham R, Ballou JD, Elridge MDB, Lacky RC, Ralls K, Dudash MR, Fenster CB. 2011. Predicting the probability of outbreeding depression. *Conserv Biol* 25: 465-475.

Gal JJ, RF Wack. 2006. Asymptomatic cystic calculus in a two-toed sloth (*Choloepus didactylus*). *Vet Rec* 159(7), 214-216.

Gardner A. 2007. Order Pilosa. 157-177. En: Gardner A. (Ed.). 2007. Mammals of South America. Volume I: Marsupials, Xenarthrans, Shrews and Bats. The University of Chicago Press. Chicago and London. 690 pp.

Gillespie DS. 1993. Edentata: Diseases. In: Fowler ME. (Ed.). 1993. Zoo and Wild Animal Medicine; Current Therapy 3. WB Saunders Company. Philadelphia, Pennsylvania, USA. Pp 304-309.

Gilmore DP, CP Da Costa, A Cabral, DPF Duarte, I Montgomery, CA Wilson. 1994. Further studies on reproductive function in the three-toed sloth, *Bradypus tridactylus*. *Med Sci Res* 22, 255-256.

Gilmore DP, CP Da Costa, DPF Duarte. 2000. An update on the physiology of two- and three-toed sloths. *Braz J Med Biol Res* 33, 129-146.

Gilmore, DP, CP Da Costa, DPF Duarte. 2001. Sloth biology: an update on their physiological ecology, behavior and role as vectors of arthropods and arboviruses. *Braz J Med Biol Res* 34(1), 9-25.

Gilmore DP, DF Duarte, CP Da Costa. 2008. The physiology of two- and three-toed sloths. En Vizcaíno SF, WJ Loughry (Eds.). 2008. The biology of Xenarthra, Gainesville, FL, University Press of Florida. 370 pp. ISBN: 9780813037189 0813037182

Goffart M. 1971. Function and form in the sloth. Pergamon Press, Pp 225.

Grassé PP. 1955. Ordre des Edentés, sous-ordre des Xenarthres. *Traité de* Zoologie7(11), 1182-1266.

Grauer G. 1998. Urinary tract disorders. In: Nelson, RW, CG Couto (eds.). *Small Animal Internal Medicine* 2nd ed. Mosby, Inc. St. Louis, Missouri, USA. Pp. 638-669.

Greene HW. 1989. Agonistic behavior by three-toed sloths, *Bradypus variegatus*. Biotropica 21(4), 369-372.

Hall E. 2005. Release Considerations for Rehabilitated Wildlife – Taronga Zoo. *National Wildlife Rehabilitation Conference 2005* Pp 12.

Hammond EE, D Sosa, R Beckerman, RF Aguilar. 2009. Respiratory Disease Associated with *Bordetella bronchiseptica* in a Hoffmann's Two-Toed Sloth (*Choloepus hoffmanni*). *J Zoo Wildl Med* 40(2), 369-372. DOI: 10.1638/2008-0086.1

Han S, MM Garner. 2015. Soft tissue mineralization in captive 2-toed sloths. *Vet Pathol* 53(3), 659-65.

Hanley CS, J Siudak-Campfield, J Paul-Murphy, C Vaughan, O Ramírez, NS Keuler, KK Sladky. 2008. Immobilization of free-ranging Hoffmann's two-toed and brown-throated three-toed sloths using ketamine and medetomidine: a comparison of physiologic parameters. *J Wildlife Dis* 44 (4), 938-945.

Hayssen V. 2009. *Bradypus torquatus* (Pilosa: Bradypodidae). *Mammalian Species* 829, 1-5. DOI: 10.2307/mammalianspecies.41.829.1

Hayssen V. 2010. *Bradypus variegatus* (Pilosa: Bradypodidae). *Mammalian Species*42(1), 19-32. http://dx.doi.org/10.1644/850.1

Hayssen V. 2011. *Choloepus hoffmanni* (Pilosa: Megalonychidae). *Mammalian Species* 43(1), 37-55. https://doi.org/10.1644/873.1

Herrer A, SR Telford. 1969. *Leishmania braziliensis* isolated from sloths in Panama. *J Sci* 164 (3886), 1419-1420.

Herrer A, HA Christensen. 1980. *Leishmania braziliensis* in the Panamanian two-toed sloth, *Choloepus hoffmanni*. *Am J Trop Med Hyg* 29, 1196-1200.

Irving L, PF Scholander, SW Grinnell. 1942. Experimental studies of the respiration of sloths. *J Cell Comp Physiol* 20, 189–210.

Kinney ME, GA Cole, C Vaughan, KK Sladky. 2013 Physiologic and serum biochemistry values in free-ranging Hoffmann's two-toed (Choloepus hoffmanni) and Brown-throated three-toed (Bradypus variegatus) sloths immobilized using dexmedetomidine and ketamine. *J Zoo Wildl Med* 44(3), 570-80.DOI: 10.1638/2012-0040R1.1

Kline S, L Rooker, M Nobrega-Lee, A Guthrie. 2015. Hypoadrenocorticism (Addison's disease) in a Hoffmann's two-toed sloth (*Choloepus hoffmanni*). *Journal of Zoo and Wildlife Medicine* 46(1), 171-174. https://doi.org/10.1638/2014-0003R2.1

Ko JC, SM Fox, RE Mandsager. 2000. Sedative and cardiorespiratory effects of medetomidine, medetomidine-butorphanol, and medetomidine-ketamine in dogs. *J Am Vet Med Assoc* 216(10), 1578-83.

Kreeger TJ y JM Arnemo (Eds.). 2012. Handbook of Wildlife Chemical Immobilization. 448 pp.

Kredel FE. 1928. Note on the temperature of the sloth. *J Mammal* 9, 48-51.

Lainson R, JJ Shaw. 1982. Coccidia of Brazilian edentates: *Eimeria cyclopei* n.sp. from the silky anteater, *Cyclopes didactylus* (Linn.) and *Eimeria choloepi* n.sp. from the two-toed sloth, *Choloepus didactylus* (Linn.). *Syst Parasitol* 4 (3), 269-278.

Lainson R, RR Braga, AA De Souza, MM Pôvoa, EA Ishikawa, FT Silveira. 1989. *Leishmania* (Viannia) *shawi* sp. n., a parasite of monkeys, sloths and procyonids in Amazonian Brazil. *Ann Parasitol Hum Comp* 64 (3), 200-207.

Lara-Ruiz P, AC Srbek-Araujo. 2006. Comportamento potencialmente reprodutivo da preguiça-comum, *Bradypus variegatus* (Xenarthra, Bradypodidae): Observações de Campo. *Edentata*7, 44-46.

López S, Rousset F, Shaw F, Shaw R, Ronce O. 2009. Joint effects of inbreeding and local adaptation on the evolution on the evolution of genetic load after fragmentation. *Conserv Biol* 23, 1618-1627.

Mancera NJ, S Reyes. 2008. Comercio de fauna silvestre en Colombia. *Fac Nal Agr Medellín* 61(2), 4618-4645.

Massone F. 2008. Anestesiologia veterinária - Farmacologia e técnicas (Texto e Atlas). 5ed., Guanabara Koogan, Rio de Janeiro. Pp 571.

McKenzie A, G Ernst, Z Taranu. 2005. Behavioural Studies and Rehabilitation of Sloths in Parque Natural Metropolitano. *Smitsonian Tropical Research Institute – McGill*. Pp 72.

McNab BK. 1978. Energetics of Arboreal folivores: physiological problems and ecological consequences of feeding on a ubiquitous food supply. Montgomery GG (Ed.). The Ecology of Arboreal Folivores. Smithsonian Institution Press, Washington, Pp 153-162.

Medlin S, RE Deardorff, CS Hanley, C Vergneau-Grosset, A Siudak-Campfield, R Dallwig, A Travassos da Rosa, RB Tesh, MP Martin, SC Weaver, C Vaughan, O Ramírez, KK Sladky, J Paul-Murphy. 2016. Serosurvey of selected Arboviral pathogens in free-ranging, two-toed sloths (*Choloepus hoffmanni*) and three-toed sloths (*Bradypus variegatus*) in Costa Rica, 2005–07. *J Wildl Dis* 52(4): 883-892. doi:10.7589/2015-02-040

Mellor DJ, S Hunt, M Gusset (Eds.). 2015. Caring for Wildlife: The World Zoo and Aquarium Animal Welfare Strategy. Gland: WAZA Executive Office, Pp 87.

Mendel FC, D Piggins, RD Fish. 1985. Vision of Two-Toed Sloths (*Choloepus*). *J Mammal* 66(1), 197-200.

Mendoza JE, MZ Peery, GA Gutiérrez, G Herrera. 2015. Resource use by the two-toed sloth (*Choloepus hoffmanni*) and the three-toed sloth (*Bradypus variegatus*) differs in a shade-grown agro-ecosystem. *J Trop Ecol* 31(1), 49-55.

Meritt DA. 1972. Edentate immobilization at Lincoln Park Zoo, Chicago. *International Zoo Yearbook* 12, 218-220.

Meritt DA, 1973. Edentate diets. 2. Two-toed sloths. *Lab Anim Sci* 23(4), 543-545.

Meritt DA. 1974. A further note on the immobilization of sloths: *Choloepus* spp. *International Zoo Yearbook* 14, 160-161.

Meritt DA. 1985. The two-toed sloth, *Choloepus hoffmanni* Peters. In: Montgomery GG (Editor), The Evolution and Ecology of Armadillos, Sloths and Vermilinguas. Smithsonian Institution Press, Washington and London, Pp 333-341.

Messias-Costa A. 2001. Medicine and Neonatal Care of Sloths. In: Fowler ME, ZS Cubas (Eds.). 2001. *Biology, Medicine and Surgery of South American Wild Animals*. Wiley, New York, ISBN: 9780813828466. Pp: 247-249.

Miller EA. 2012. Minimum standards for wildlife rehabilitation. 4 ed., National Wildlife Rehabilitators Association, St. Cloud, Minnesota, Estados Unidos. Pp 128.

Ministerio del Medio Ambiente - MMA. 1996. Plan de Acción 1997-1998 - Gestión Ambiental de la Fauna Silvestre en Colombia.Pp 128.

Montgomery GG, ME Sunquist. 1974. Contact-distress calls of young dloths. *J Mammal* 55(1), 211-213.

Montgomery GG, ME Sunquist. 1975. Impact of sloths on Neotropical forest energy flow and nuetrient cycling. In: Golley FG, E Medina (Ed.). Tropical ecological systems. New yourk: Springer-Verlag.Pp 69-98.

Montgomery GG, ME Sunquist. 1978. Habitat selection and use by two-toed and three-toed sloths. En Montgomery GG (Ed.). The Ecology of Arboreal Folivores. Smithsonian Institution Press, Washington, USA. Pp 574.

Montgomery GG. 1983. *Bradypus variegtus* (Perezoso de tres dedos, three-toed sloth). In: Jansen DH. 1985. Costa Rica natural history. University of Chicago, Chicago Press, Chicago, USA. Pp 453-456.

Moore TA, N Lamberski. 2001. Retrospective study of the morbidity and mortality in the two-toed sloth (*Choleopus hoffmanni* and *Choloepus didactylus*) in North America. *Proc Am Assoc Zoo Vet* 2001, 314-320.

Muñoz G. 2005. Principales patologías de la cavidad oral en caballos. Servicio profesional para obtener el título de Médico Veterinario Zootecnista. Universidad Michoacana de San Nicolás de Hidalgo, Facultad de Medicina Veterinaria y Zootecnia.Pp 86.

Napier JE, TA Moore. 2005.Chronic renal failure and nephrolithiasis in a two-toed sloth (*Choloepus didactylus*). *Proc Am Assoc Zoo Vet* 2005,83-86.

Oliveira JB, MDC Brito,GF Ferreira, CA Soares, GA Anderlini, GAA Xavier, A Evêncio Sobrinho. 2000. Parasitismo por *Sarcoptes scabiei* De Geer, 1778 e *Lobalges trouessarti* Fonseca, 1954 em *Bradypus variegatus* (preguiça). *Arq Bras Med Vet Zootec* 52 (3), 212-214.

Pauli JN, MZ Peery. 2012. Unexpected strong polygyny in the Brown-Throated three-toed sloth. *PLoS One* 7(12): e51389. doi: 10.1371/journal.pone.0051389.

Pauli JN, JE Mendoza, SA Steffan, CC Carey, PJ Weimer, MZ Peery. 2014. A syndrome of mutualism reinforces the lifestyle of a sloth. *Proc R Soc B* 281 (1778), 20133006.

Pauli JN, MZ Peery, ED Founain, WH Karasov. 2016. Arboreal Folivores Limit Their Energetic Output, All the Way to Slothfulness. *Amer Naturalist* 188(2), 196-204.

Peery MZ, JN Pauli. 2012. The mating system of a 'lazy' mammal, Hoffmann's two-toed sloth. *Animal Behaviour* 84(3), 555-562.

Plese T, S Moreno. 2005. Protocolos de rehabilitación, reintroducción o reubicación de perezosos de dos uñas (*C. hoffmanni*) yde tres uñas (*B. variegatus*). Fundación UNAU – CORANTIOQUIA.Medellín, Colombia. Pp 46.

Pinder L. 1993. Body measurements, karyotype, and birth frequencies of maned sloth (*Bradypus torquatus*). *Mammalia* 57, 43-48.

Pinheiro PB, HB Coutinho, FJ Aguiar, RG Pessoa, PA Abrahamsohn, DJ Pallot, VB Coutinho. 1981. Some histological and histochemical studies of the pancreas of the Brasilian sloth, *Bradypus tridactylus*. *Acta Anat* 109 (3), 280-8.

Ramírez O, C Vaughan, G Herrera, R Guries. 2011. Temporal and spatial resource use by female three-toed sloths and their young in an agricultural landscape in Costa Rica. *Rev Biol Trop* 59(4), 1743-55.

Rappaport AB, H Hochman. 1988. Cystic calculi as a cause of recurrent rectal prolapse in a sloth (*Choloepus* sp.). *J Zoo Anim Med* 19, 235-236.

Rezende L, JM Monteiro, P Carvalho, JR Ferreira, MA Miglino. 2011. Morphology and Vascularization of the Gastric Compartments in Three-Toed Sloth (*Bradypus torquatus* Illiger, 1811). *Int J* Morphol29 (4), 1282-1290.

Richard-Hansen C, E Tauber. 1997. Note on the reproductive behavior of the three-toed sloth, Bradypus tridactylus, in French Guiana. *Mammalia* 61, 259-263.

Richardson VCG. 2000. Rabbits: Health, Husbandry and Diseases. Blackwell Science (ed.), Oxford, Estados Unidos. Pp 88.

Rojano C, L Miranda, R Ávila (Eds.). 2014. Manual de rehabilitación de Hormigueros de Colombia. Fundación Cunaguro, Geopark Colombia S.A.S. El Yopal, Casanare. Pp 155.

Rojas G. 2011. Contención Farmacológica de Perezosos de dos dedos *Choloepus hoffmanni* (Peters, 1858) mediante el uso de Ketamina, Dexmedetomidina y Midazolam, y reversión con Atipamezol. *Edentata* 12, 20-27.

Rojas G. 2014. Módulo Xenarthra. En: Diplomado online en Medicina de Animales de Zoológico. Instituto Mexicano de Fauna Silvestre y Animales de Compañía (IMFAC).

Rosenburg SR, PS Snyder. 2000. Myocardial failure in a two-toed sloth (*Choloepus didactylus*). *IAAAM 2000 Conference Proceedings*. Pp 4.

Salas E, T Wolf, S Harris. 2014. Chronic renal in a captive two-toed sloth (Choloepus didactylus) with concurrent hepatocellular carcinoma. *J Zoo Wildl Med* 45(2), 402-405.

Salvat M. 1968. Enciclopedia Salvat de las Ciencias. Tomo 6, Animales Vertebrados. Ed. Salvat, Pamplona.

Schmidt GD, DW Duszynski, PS Martin. 1992. Parasites of the extinct Shastaground sloth, Nothrotheriops shastensis, in Rampart Cave, Arizona. *J Parasitol* 78, 811-816.

Schoster A, Weese JS, Guardabassi L. 2014. Probiotic Use in Horses – What is the Evidence for Their Clinical Efficacy? *J Vet Int Med*28(6), 1640-1652.

Seymour C, LD Kramer y PH Peralta PH. 1983. Experimental St. Louis encephalitis virus infection of sloths and cormorants. *A J Trop Med Hyg* 32, 854-861.

Seymour C, LD Kramer LD y PH Peralta. 1983. Viruses isolated from Panamanian sloths. *A J Trop Med Hyg* 32, 1435-1444.

Seymour C. 1985. Sloths as hosts of arboviruses. En: Montgomery GG (Editor), *The Evolution and Ecology of Armadillos, Sloths and Vermilinguas*. Smithsonian Institution Press, Washington and London, 269-278.

Shanks M. 2012. Transfaunation - A practical technique for the bovine practitioner. Cattle Practice 20, 81-83.

Shaw JJ, R Lainson. 1973. Toxoplasmosis of the two-toed sloth, *Choloepus didactylus*, in Brazil. *J Parasitol* 59(1), 206-207.

Shaw JJ. 1985. The hemoflagellates of sloths, vermilinguas (anteaters) and armadillos. In: Montgomery GG (Editor), The Evolution and Ecology of Armadillos, Sloths and Vermilinguas. *Smithsonian Institution Press*, Washington and London, 279-292.

Sheldon JD, AC Cushing, RP Wilkes, E Anis, EJ Dubovi. 2017. Serologic response to Canine Distemper vaccination in captive Linnaeus's two-toed sloths (*Choloepus didactylus*) after a fatal Canine Distemper virus outbreak. *AAZV 2017 Conference Proceedings*. Pp 2.

Sibaja-Morales KD, JB de Oliveira, AE Jiménez Rocha, J Hernández Gamboa, J Prendas Gamboa, F Arroyo Murillo, J Sandí, Y Nuñez, M Baldi. 2009 Gastrointestinal Parasites and Ectoparasites of *Bradypus variegatus* and *Choloepus hoffmanni* Sloths in Captivity from Costa Rica. *J Zoo Wildlife Med* 40(1), 86-90.

Silva VL, RLBG Lucena, EM Silva, FMM Viana, IGC Silva, WM Oliveira Jr, VCT Sa, DN Fernandes, AXM Pinto, ED Silva Jr, DPF Duarte & CP Da Costa. 1996. Influéncia da temperatura ambiental sobre a temperatura corporal em preguiças *Bradypus variegatus*. XI Annual Meeting of the "Federação de Sociedades de Biologia Experimental", August 21-24, Caxambu, MG, Brazil, 225 (Abstract 34.026).

Soares C, R Carneriro. 2002. Social behavior between mother' young of sloths *Bradypus variegatus* Schinz, 1825 (Xenarthra: Bradypodidae). *Brazilian Journal of Biology* 62(2), 249-252.

Soto-Calderón ID, YA Acevedo-Garcés, J Álvarez-Cardona, C Hernández-Castro, GM García-Montoya. 2016. Physiological and parasitological implications of living in a city: the case of the white-footed tamarin (*Saguinus leucopus*). *Am J Primatol* 78(12), 1272-1281. doi: 10.1002/ajp.22581

Stewart M. 2005. Sloths. Carolrhoda Books, Inc. Minneapolis, U.S.A. Pp 47.

Sunquist ME, GG Montgomery. 1973. Activity patterns and rates of movement of two-toed and three-toed sloths (*Choloepus hoffmanni* and *Bradypus infuscatus*). *J Mammal* 54(4), 946-954.

Suutari M, M Majaneva, DP Fewer, B Voirin, A Aiello, T Friedl, AG Chiarello, J Blomster. 2010. Molecular evidence for a diverse green algal community growing in the hair of sloths and a specific association with *Trichophilus welckeri* (Chlorophyta, Ulvophyceae). *BMC Evol Biol* 2010 10:86. doi: 10.1186/1471-2148-10-86.

Sybille KF, SKF Quandt, JW Nesbit. 1992. Disseminated histoplasmosis in a two-toed sloth (*Choloepus didactylus*). *J Zoo Wildlife Med* 23 (3), 369-373.

Taube E, J Keravec, J-C Vié, J-M Duplantier. 2001. Reproductive biology and postnatal development in sloths, *Bradypus* and *Choloepus*: review with original data from the field (French Guiana) and from captivity. *Mammal Rev*31(3-4), 173-188.

Toole JF. 1972. Blood chemistry of the sloth (*Choloepus hoffmanni* and *Bradypus tridactylus*). *Lab Anim Sci* 22(1), 118-21.

Travi BL, A Zea, A D'Alessandro. 1989. *Trypanosoma* (Herpetosoma) *leeuwenhoeki* in *Choloepus hoffmanni* and *Didelphis marsupialis* of the Pacific Coast of Colombia. *J Parasitol* 75(2), 218-224.

Trejo-Chávez A, R Ramírez-Romero, J Ancer-Rodríguez, AM Nevárez-Garza, LE Rodríguez-Tovar. 2011. Disseminated paracoccidioidomycosis in a southern two-toed sloth (*Choloepus didactylus*). *J Comp Pathol* 144(2-3), 231-234.

Troll S, J Gottschalk, J Seeburger, E Ziemssen, M Häfner, J Thielebein, A Einspanier. 2013. Characterization of the ovarian cycle in the two-toed sloths (*Choloepus didactylus*): An innovative, reliable, and noninvasivemethod using fecal hormone analyses. Theriogenology 80(3), 275-83. doi: 10.1016/j.theriogenology.2013.04.007

Troll S, J Gottschalk, J Heuer, A Einspanier, J Thielebein. 2015. Endocrine pregnancy monitoring in the two-toed sloth (*Choloepus didactylus*): "pregnant or not pregnant". *Theriogenology* 84(1), 137-44. doi: 10.1016/j.theriogenology.2015.02.022

Urena HM, CR Chacon, AS Faerron, ST Lizano. 1986. Hallazgo de *Bradypus griseus* y *Choloepus hoffmanni* (Edentata: Bradypodidae) en tierras altas de Costa Rica. *Rev Biol Trop* 34, 165-166.

Vaughan C, O Ramírez, G Herrera, R Guries. 2007. Spatial ecology and conservation of two sloth species in a cacao landscape in limón, Costa Rica. *Biodivers Conserv* 16(8), 2293-2310.

Vogel I, B de Thoisy, JC Vié. 1998. Comparison of injectable anesthetic combinations in free-ranging two-toed sloths in French guiana. *J Wildl Dis* 34(3), 555-566.

Voirin B. 2015. Biology and conservation of the pygmy sloth, *Bradypus pygmaeus*. *J Mammal*, 96(4), 703-707.

Waage JK, RC Best. 1985. Arthropod associates of sloths. In: Montgomery GG (Editor), The Evolution and Ecology of Armadillos, Sloths and Vermilinguas. Smithsonian Institution Press, Washington and London, 297-311.

Wallace C, YC Oppenheim. 1996. Hematology and serum chemistry profiles of captive Hoffmann's two-toed sloths (*Choloepus hoffmanni*). *J Zoo Wildlife Med* 27, 339-345.

Wallach JD, WJ Boever. 1983. Disease in exotic animals – medical and surgical management. W.B. Saunders, Philadelphia. Pp 1159.

West G, T Carter, J Shaw. 2007. Edentates (Xenarthra). Pp 341-353. En: West G, DJ Heard, N Caulkett. 2007. Zoo animal and wildlife immobilization and anesthesia. 1st ed. Blackwell Publishing, 2121 State Avenue, Ames, Iowa 50014, USA.

Wetzel RM. 1985. The identification and distribution of recent Xenarthra (=Edentata). En: Montgomery G. (Ed.). The Evolution and Ecology of armadillos, sloths and Vermilinguas.Smithsonian Institution Press, Washington DC, USA.

Woodford MH (ed.). 2000. Quarantine and health screening protocols for wildlife prior to translocation and release into the wild published jointly by the IUCN Species Survival Commission's Veterinary Specialist Group, Gland, Switzerland, the Office International des Epizooties (OIE), Paris, France, Care for the Wild, U.K., and the European Association of Zoo and Wildlife Veterinarians, Switzerland.

Wujek DE, JM Cocuzza. 1986. Morphology of hair of two- and three-toed sloths (Edentata: Bradypodidae). *Rev Biol Trop* 34 (2), 243-246.

Yonushonis WP, MR Elwell, PG Lawyer, EC Rabago. 1986. Infection of a three-toed sloth (*Bradypus variegatus*) by a Pneumocystis-like organism in Panama. *J Wildl Dis* 22(4), 572-575.

Young JZ. 1977. La vida de los vertebrados. Editorial Omega, Barcelona, España. Pp 660.